Revista de la Sociedad Aragonesa de

CARDIOLOGÍA

2024 .Vol 28. Nº2

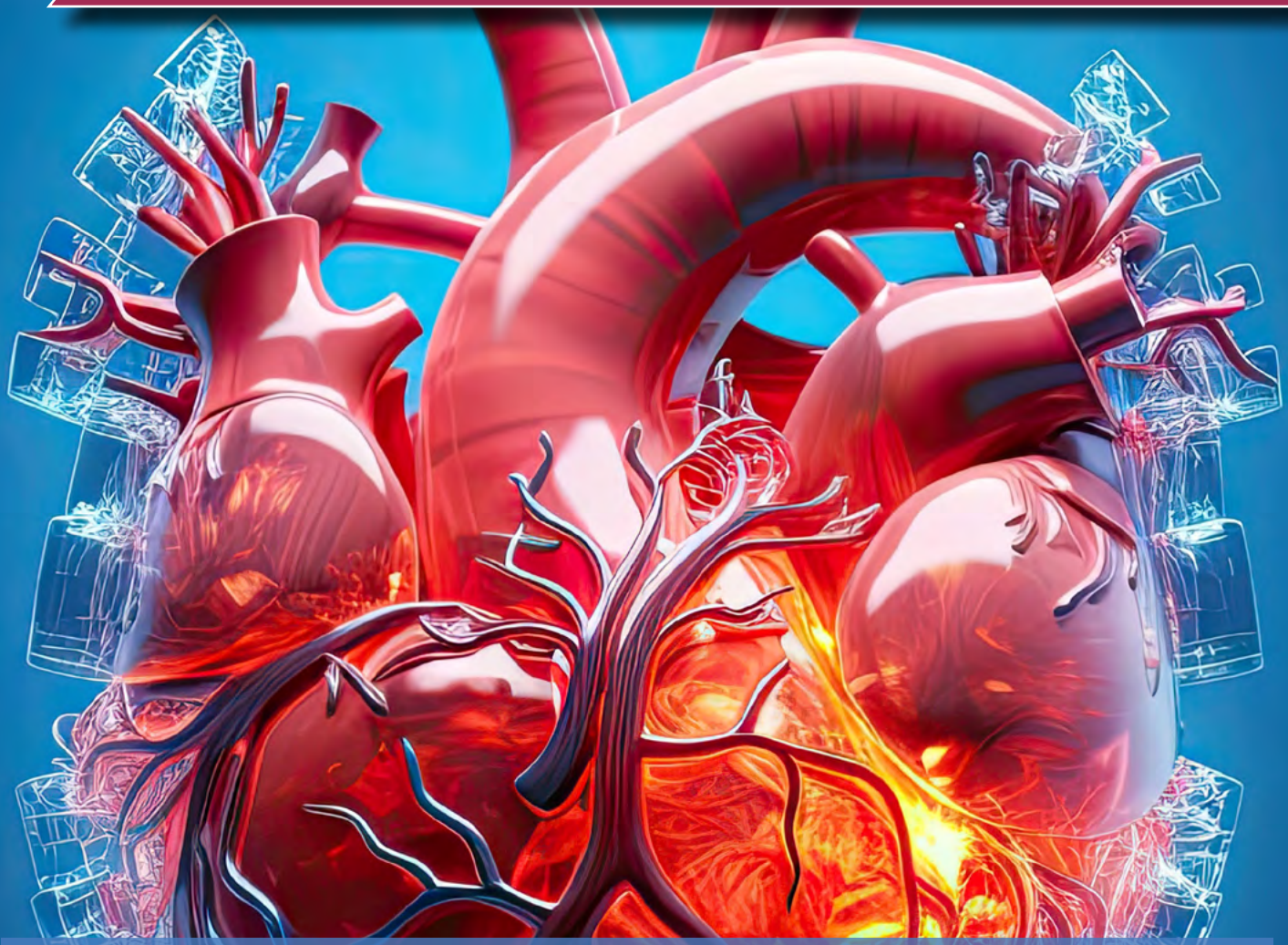

ARTÍCULO DE REVISIÓN

- Síndrome coronario agudo sin elevación del ST y el nuevo paradigma OMI.

ARTÍCULO ORIGINAL

- Predictores de eventos cardiovasculares mayores en los 12 primeros meses tras sufrir infarto agudo de miocardio con elevación ST.

CASO CLÍNICO

- Hipersensibilidad a níquel e implante de prótesis valvular percutánea en posición aórtica tras prueba de provocación cutánea con el dispositivo.
- Primer implante de dispositivo de reparación tricuspídea transcatéter realizado en Aragón.
- Trombo en tránsito.
- Asistencia ventricular de larga duración desde soporte circulatorio de corta.
- Embolismo coronario: distintas etiologías, distinto manejo.

Sociedad Aragonesa de
CARDIOLOGÍA

PRESIDENTA: DRA. CHARO ORTAS NADAL
SECRETARIA: DRA. MAITE VILLARROEL SALCEDO
VICEPRESIDENTE: DR. JOSÉ RAMÓN RUIZ ARROYO
EDITOR: DR. JAVIER JIMENO SÁNCHEZ
TESORERO: DR. FERNANDO GARZA BENITO
VOCALES: DRA. AINHOA PÉREZ GUERRERO
DRA. ALEJANDRA RUIZ
VOCALES RESIDENTES: DRA. MARTA ANTONIO MARTÍN
LUIS RENÉ PUGLLA SÁNCHEZ
REPRESENTANTE CIRUGÍA CARDIACA: DRA. MARTA MATAMALA ADELL

PRESIDENTA ELECTA: DRA. MARTA ALIACAR MÚÑOZ
SECRETARIA ELECTA: ANA ISABEL LEGAZCUE GOÑI

COMITÉ EDITORIAL

EDITOR JEFE:
Dr. Javier Jimeno Sánchez

SEDE:
Centro Empresarial Business Center
Eduardo Ibarra 6, 50009 Zaragoza

Comité editorial externo:
Publicación semestral (dos números al año)

ISSN: 1134-8194

Revista de la Sociedad Aragonesa de Cardiología
Copyright 1996 Revista de la Sociedad Aragonesa de Cardiología

Revisión por pares

Reservados todos los derechos. Ninguna parte de esta publicación puede ser reproducida, transmitida en ninguna forma o medio alguno, electrónico o mecánico, incluyendo fotocopias, grabaciones o cualquier sistema de almacenaje de información sin la autorización por escrito de los titulares del Copyright.

Revista de distribución gratuita

Edita la Sociedad Aragonesa de Cardiología

Depósito legal: B-166557-96

Revista de la Sociedad Aragonesa de CARDIOLOGÍA

ÍNDICE

ARTÍCULO DE REVISIÓN

SÍNDROME CORONARIO AGUDO SIN ELEVACIÓN DEL ST Y EL NUEVO PARADIGMA OMI. 04

Mario Martínez Fleta, Sonia Peribáñez Belanche, Marta Antonio Martín, Araceli Sánchez Page, María Prados Arnedo, Irene Montón Blasco, Sergio Ponce Simal, Javier Jimeno Sánchez.
Servicio de Cardiología, Hospital Universitario Miguel Servet, Zaragoza.

ARTÍCULO ORIGINAL

PREDICTORES DE EVENTOS CARDIOVASCULARES MAYORES EN LOS 12 PRIMEROS MESES TRAS SUFRIR INFARTO AGUDO DE MIOCARDIO CON ELEVACIÓN ST. 09

Marta Antonio Martín, Sonia Peribáñez Belanche, Mario Martínez Fleta, Araceli Sánchez Page, Darío Javier Samaniego Pesántez, Luis Cerdán Ferreira, David Gómez Martín, Isabel Ezpeleta Sobrevía.
Servicio de Cardiología, Hospital Universitario Miguel Servet, Zaragoza.

CASO CLÍNICO

HIPERSENSIBILIDAD A NÍQUEL E IMPLANTE DE PRÓTESIS VALVULAR PERCUTÁNEA EN POSICIÓN AÓRTICA TRAS PRUEBA DE PROVOCACIÓN CUTÁNEA CON EL DISPOSITIVO. 14

Alberto Muñoz Cantín[1], José Antonio Linares Vicente[1], Lucía Ferrer Clavería[2], Albert Alonso Tello[1], José Ramón Ruiz Arroyo[1].
[1] Servicio de Cardiología, Hospital Clínico Universitario Lozano Blesa, Zaragoza.
[2] Servicio de Alergología, Hospital Clínico Universitario Lozano Blesa, Zaragoza.

PRIMER IMPLANTE DE DISPOSITIVO DE REPARACIÓN TRICUSPIDEA TRANSCATETER REALIZADO EN ARAGÓN. 17

David Gómez Martín[1], María Isabel Ezpeleta Sobrevia[1], Luis Cerdán Ferreira[1], Javier Jimeno Sanchez[1], Gabriel Galache Osuna[1], María Cruz Ferrer Gracia[1], Eva Moreno Esteban[1], Carmen Aured Guallar[1], Pilar Lapuente González[1], Teresa Blasco Peiro[1], David Bierge Valero[2], Pablo Esteban Auquilla Clavijo[2], José Antonio Diarte de Miguel[1], María Rosario Ortas Nadal[1].
[1] Servicio de Cardiología, Hospital Clínico Universitario Lozano Blesa, Zaragoza.
[2] Servicio de Cardiología, Hospital Royo Villanova, Zaragoza.

TROMBO EN TRÁNSITO. 21

Vanesa Alonso-Ventura, Rodrigo Gallardo Lobo, Pilar Lapuente González, Marta López Ramón, Javier Jimeno Sánchez.
Servicio de Cardiología, Hospital Universitario Miguel Servet, Zaragoza.

ASISTENCIA VENTRICULAR DE LARGA DURACIÓN DESDE SOPORTE CIRCULATORIO DE CORTA. 23

David Gómez Martín, Mario Martínez Fleta, Araceli Sánchez Page, Luis Cerdán Ferreira, Marta Antonio Martín, Isabel Ezpeleta Sobrevía, Ana Portolés Ocampo, Ana Marcén Miravete, Teresa Blasco Peiró.
Servicio de Cardiología, Hospital Universitario Miguel Servet, Zaragoza.

EMBOLISMO CORONARIO: DISTINTAS ETIOLOGÍAS, DISTINTO MANEJO. 26

Ignacio Lasierra Lavilla[1], Vanesa Alonso Ventura[2], David Gómez Martín[2], María José Calpe Gil[1], Antonela Lukic Otanovic[3], Javier Jimeno Sánchez[1,2].
[1]Servicio de Medicina Interna, Hospital Obispo Polanco, Teruel.
[2]Servicio de Cardiología, Hospital Miguel Servet, Zaragoza.
[3]Servicio de Cardiología, Hospital Clínico Lozano Blesa, Zaragoza.

Síndrome coronario agudo sin elevación del ST y el nuevo paradigma OMI.

Mario Martínez Fleta*, Sonia Peribáñez Belanche, Marta Antonio Martín, Araceli Sánchez Page, María Prados Arnedo, Irene Montón Blasco, Sergio Ponce Simal, Javier Jimeno Sánchez.
Servicio de Cardiología, Hospital Universitario Miguel Servet, Zaragoza.

Autor para correspondencia: Mario Martínez Fleta. Servicio de Cardiología. Hospital Universitario Miguel Servet. Paseo Isabel la Católica 1-3. 50.009, Zaragoza.

Correo electrónico: mmartinezfleta@gmail.com

No existen conflictos de intereses ni fuentes de financiación que declarar.

Palabras clave: Síndrome coronario agudo sin elevación del ST, SCASEST, infarto de miocardio obstructivo, OMI.

Key words: Non-ST-segment elevation acute coronary síndrome, NSTE-ACS, obstructive myocardial infarction, OMI.

RESUMEN

Bajo el concepto de síndrome coronario agudo (SCA) se incluye un espectro de condiciones con una fisiopatología común: la isquemia miocárdica aguda como resultado de una oclusión coronaria total o parcial en relación, en la mayor parte de las ocasiones, a la inestabilización o ruptura de una placa de ateroma, con la consiguiente trombosis arterial. Actualmente, el SCA se clasifica según la presencia (SCACEST) o ausencia (SCASEST) de elevación del segmento ST en el electrocardiograma (ECG). El SCASEST presenta a su vez una elevada heterogeneidad de situaciones en cuanto a gravedad y pronóstico, de tal manera que la elección de la estrategia terapéutica en estos pacientes se lleva a cabo mediante una estratificación de riesgo teniendo en cuenta fundamentalmente datos clínicos y electrocardiográficos. La elevación del segmento ST como subrogado de la existencia de oclusión coronaria aguda total, o parcial en presencia de ramas colaterales insuficientes, es un parámetro útil pero imperfecto. Es por ello que recientemente ha ganado peso el concepto de Occlusion Myocardial Infarction (OMI), acuñado por los doctores Stephen Smith, Pendell Meyers y Scott Weingart, que propone la adición de criterios basados en el ECG para seleccionar los pacientes que se beneficiarán de una estrategia de reperfusión emergente.

ABSTRACT

The concept of acute coronary syndrome (ACS) encompasses a spectrum of conditions with a common pathophysiology: acute myocardial ischemia resulting from total or partial coronary occlusion, most often related to the destabilization or rupture of an atheromatous plaque, with consequent arterial thrombosis. Currently, ACS is classified based on the presence (STEMI) or absence (NSTEMI) of ST-segment elevation on the electrocardiogram (ECG). NSTEMI, in turn, presents a high heterogeneity of situations in terms of severity and prognosis, and so the choice of therapeutic strategy in these patients is based on risk stratification, primarily considering clinical and electrocardiographic data. ST-segment elevation as a surrogate for the presence of acute total coronary occlusion, or partial in the presence of insufficient collateral circulation, is a useful but imperfect parameter. This is why the concept of Occlusion Myocardial Infarction (OMI), coined by Stephen Smith, Pendell Meyers, and Scott Weingart, has recently gained popularity, proposing the addition of ECG-based criteria to select patients who will benefit from an emergent reperfusion strategy.

INTRODUCCIÓN

La última guía publicada en 2023 por la Sociedad Europea de Cardiología (ESC) para el manejo de síndrome coronario agudo (SCA) incluye por primera vez en un único documento los tres subtipos de SCA: el infarto agudo de miocardio con elevación del segmento ST (IAMCEST), el infarto agudo de miocardio sin elevación del segmento ST (IAMSEST) y la angina inestable. Un concepto novedoso de esta guía es la consideración y el manejo de los tres subtipos de SCA como un único espectro clínico, con ciertos matices entre ellos.

Tanto el IAMCEST como el IAMSEST generalmente se deben a una obstrucción aguda del flujo sanguíneo coronario provocada por la rotura de una placa de ateroma, siendo habitualmente completa en el IAMCEST y parcial o intermitente en el IAMSEST. Esta clasificación se instauró hace aproximadamente 30 años en base a un metaanálisis que demostraba el beneficio de la reperfusión inmediata en pacientes con elevación del segmento ST.

Selección de estrategia invasiva y reperfusión para pacientes con SCASEST.

Los pacientes que son diagnosticados de SCASEST deben de ser sometidos a un cateterismo cardiaco durante un ingreso. La prioridad con la que éste se realice dependerá de si son considerados como SCASEST de riesgo muy alto, SCASEST de riesgo alto o SCASEST sin criterios de riesgo alto o sospecha alta de angina inestable.

Destacar que la mayoría de los pacientes clasificados como SCASEST son pacientes con elevación de marcadores de daño miocárdico, y por tanto IAMSEST, perteneciendo por definición al grupo de «riesgo alto», siendo por tanto obligado considerar en ellos la realización de la angiografía invasiva temprana en menos de 24-72 horas. También se considerarán como alto riesgo aquellos con cambios dinámicos del segmento ST o la onda T o elevación transitoria del segmento ST; y con una puntuación GRACE > 140.

Criterios de SCASEST de «riesgo muy alto» son la inestabilidad hemodinámica o shock cardiogénico, el dolor torácico recurrente o refractario a tratamiento farmacológico, las arritmias potencialmente mortales, las complicaciones mecánicas, la insuficiencia cardíaca relacionada claramente con el SCA y los cambios dinámicos recurrentes del segmento ST o la onda T (particularmente elevación intermitente del segmento ST). En dicho caso se recomienda optar por una estrategia invasiva inmediata en un tiempo menor de 2 horas.

Aquellos pacientes que no tengan ninguno de los criterios comentados previamente podrán ser manejados mediante una estrategia invasiva durante el ingreso o selectiva, según el grado de sospecha de angina inestable[1].

El nuevo paradigma OMI (Occlusion Myocardial Infarction). Más allá de la elevación del ST en el infarto.

Estudios recientes muestran que la precisión diagnóstica de la supradesnivelación del segmento ST para detectar una oclusión coronaria aguda total se encuentra alrededor del 70%, de manera que aproximadamente uno de cada tres pacientes sería erróneamente clasificado como IAMSEST. Esta falta de precisión en parte depende de la localización anatómica de la oclusión y del tiempo trascurrido desde el inicio de los síntomas hasta la realización del electrocardiograma (ECG).

Se ha demostrado que aquellos pacientes que son clasificados como IAMSEST, pero con oclusión coronaria aguda presentan mayor incidencia de eventos cardiovasculares mayores y mortalidad tanto a corto como a largo plazo, dada la ausencia de terapia de reperfusión inmediata[2].

Por ello, en 2021 se propuso una nueva clasificación del SCA en OMI (Occlusion Myocardial Infarction o Infarto de Miocardio Oclusivo) y no OMI. Dentro del grupo OMI, se encuentran incluidos los pacientes tanto con IAMCEST como con IAMSEST con hallazgos en el ECG que sugieren la presencia de una lesión oclusiva aguda total o parcial, pero con circulación colateral insuficiente, y que por tanto se podrían beneficiar de una estrategia de reperfusión inmediata; mientras que los no OMI incluyen IAMSEST sin sospecha de lesión oclusiva que deberían manejarse según las recomendaciones actuales [2-6].

Esta clasificación ya ha sido recomendada por organizaciones como la ESC, American College of Cardiology (ACC) y American Heart Association (AHA). Incluso en el momento actual existen en desarrollo y proceso de validación aplicaciones basadas en inteligencia artificial para la interpretación del ECG basadas en los criterios OMI[7].

En la *tabla 1 (pág. 6)* y *tabla 2 (pág. 7)* se exponen los principales patrones electrocardiográficos sugestivos de OMI, frecuentes en la vida real y cuyo reconocimiento en el adecuado contexto ha de sugerir la elección de una terapia de reperfusión de manera inmediata [1,4].

Algunos de estos patrones ECG equivalentes de SCACEST son el bloqueo de rama derecha (BRD) o izquierda (BRI) de nueva aparición, el infarto de miocardio posterior aislado, la isquemia causada por oclusión del tronco común/enfermedad multivaso, la oclusión de la primera diagonal de la coronaria descendente anterior (patrón de "bandera de Sudáfrica") y los característicos patrones de Wellens y De Winter [1,4,8].

A destacar que los pacientes con BRI o BRD serán tratados de forma similar a un IAMCEST sólo en caso de que exista una elevada sospecha clínica de isquemia miocárdica en curso. Es de utilidad el uso de criterios electrocardiográficos como los de Sgarbossa o Sgarbossa modificados por Smith[9]. Es importante señalar que más del 50% de los pacientes que acuden a Urgencias con disconfort torácico y presencia de BRI en el ECG no presentarán un SCA. Igualmente, menos del 40% de los pacientes que acuden a Urgencias con disconfort torácico y BRD presentarán un SCA[1,3].

Patrón ECG	Criterios	ECG	Significado
IAM posterior aislado	Descenso del ST en V1-V4, especialmente cuando se asocia onda T terminal positiva	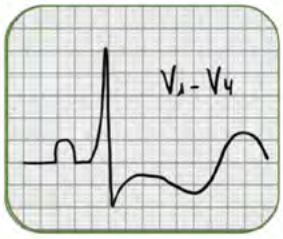	La elevación del ST en derivaciones posteriores (V7-V9) se asocia con descenso especular del ST en derivaciones anteriores (V1-V4)
IAM de ventrículo derecho	Elevación del ST en II, III y aVF (generalmente asocia infarto inferior) y V3R-4R (derivaciones derechas)	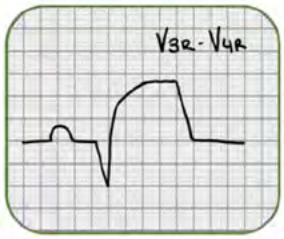	Recordar explorar las derivaciones derechas ante un IAM inferior. Afectación probable de coronaria derecha (CD)
Isquemia subendocárdica difusa	Descenso del ST ≥1mm en ≥6 derivaciones, junto con elevación del ST en aVR y/o V1		Enfermedad multivaso u obstrucción de tronco coronario izquierdo (TCI), especialmente si el paciente presenta compromiso hemodinámico. También puede aparecer también en IAM tipo 2
IAM en presencia de bloqueo de rama izquierda (BRI) o dispositivo de estimulación desde ventrículo derecho (VD)	CRITERIOS DE SGARBOSSA-SMITH: • Elevación concordante del ST ≥1mm en ≥1 derivación. • Descenso concordante del ST ≥1mm en V1-3. • Elevación discordante del ST ≥25% de la profundidad de la onda S previa, en cualquier derivación. • Elevación o descenso discordante del ST ≥30% de la profundidad de la onda R o S previa, en cualquier derivación.	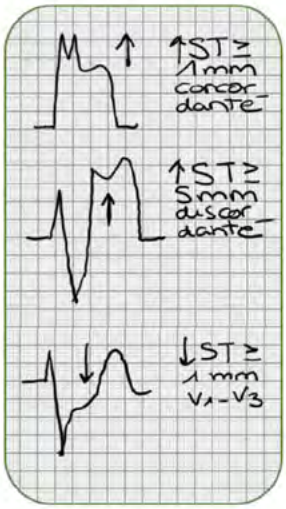	Cualquiera de los criterios es altamente específico para el diagnóstico de isquemia en presencia de BRI o estimulación desde VD
Patrón de Wellens	En derivaciones precordiales preservación de la onda R con ondas T bifásicas con parte terminal negativa (patrón A) u ondas T negativas profundas y simétricas (patrón B)	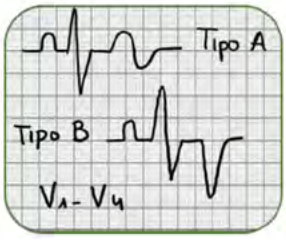	El dolor torácico ya ha cedido en el momento del ECG. Indica reperfusión atribuible a estenosis severa de la DA proximal. Diferenciar de TEP o Tako-Tsubo.

Tabla 1. Patrones OMI (parte 1). BRI: bloqueo de rama izquierda; CD: coronaria derecha; IAM: infarto agudo de miocardio; DA: descendente anterior; TCI: tronco coronario izquierdo; VD: ventrículo derecho; TEP: tromboembolismo pulmonar. Fuente: elaboración propia.

Patrón ECG	Criterios	ECG	Significado
Patrón de Winter	Descenso del ST (especialmente del punto J) seguido de ondas T positivas e hiperagudas en precordiales	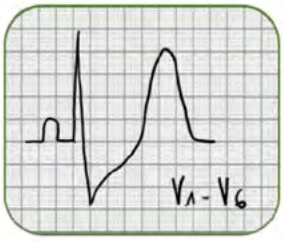	Oclusión completa o estenosis severa de descendente anterior (DA) proximal
Patrón de Aslanger	Elevación del ST aislada en III, segmento ST más elevado en V1 que en V2 y descenso del ST en V5-V6 con onda T terminal postiiva.	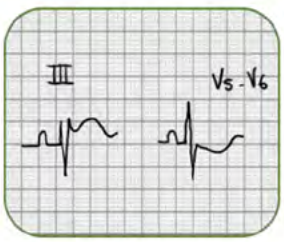	IAM inferior, más frecuente por circunfleja (Cx), asociado a enfermedad multivaso.
Patrón de la bandera de Sudáfrica	Elevación del ST en I, aVL +/- V2 con descenso del ST en III	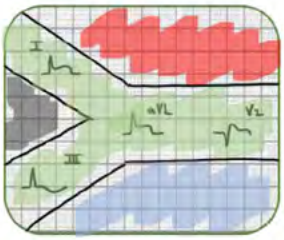	Indica oclusión de primera diagonal (cara lateral alta)
Distorsión de QRS terminal	Ausencia de onda S y onda J en V2 o V3.	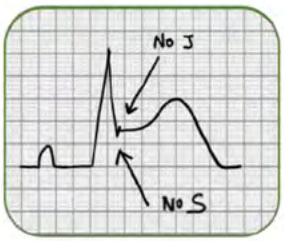	Elevada especificidad para oclusión de DA

Tabla 2. Patrones OMI (parte 2). Cx: circunfleja; DA: descendente anterior. Fuente: elaboración propia.

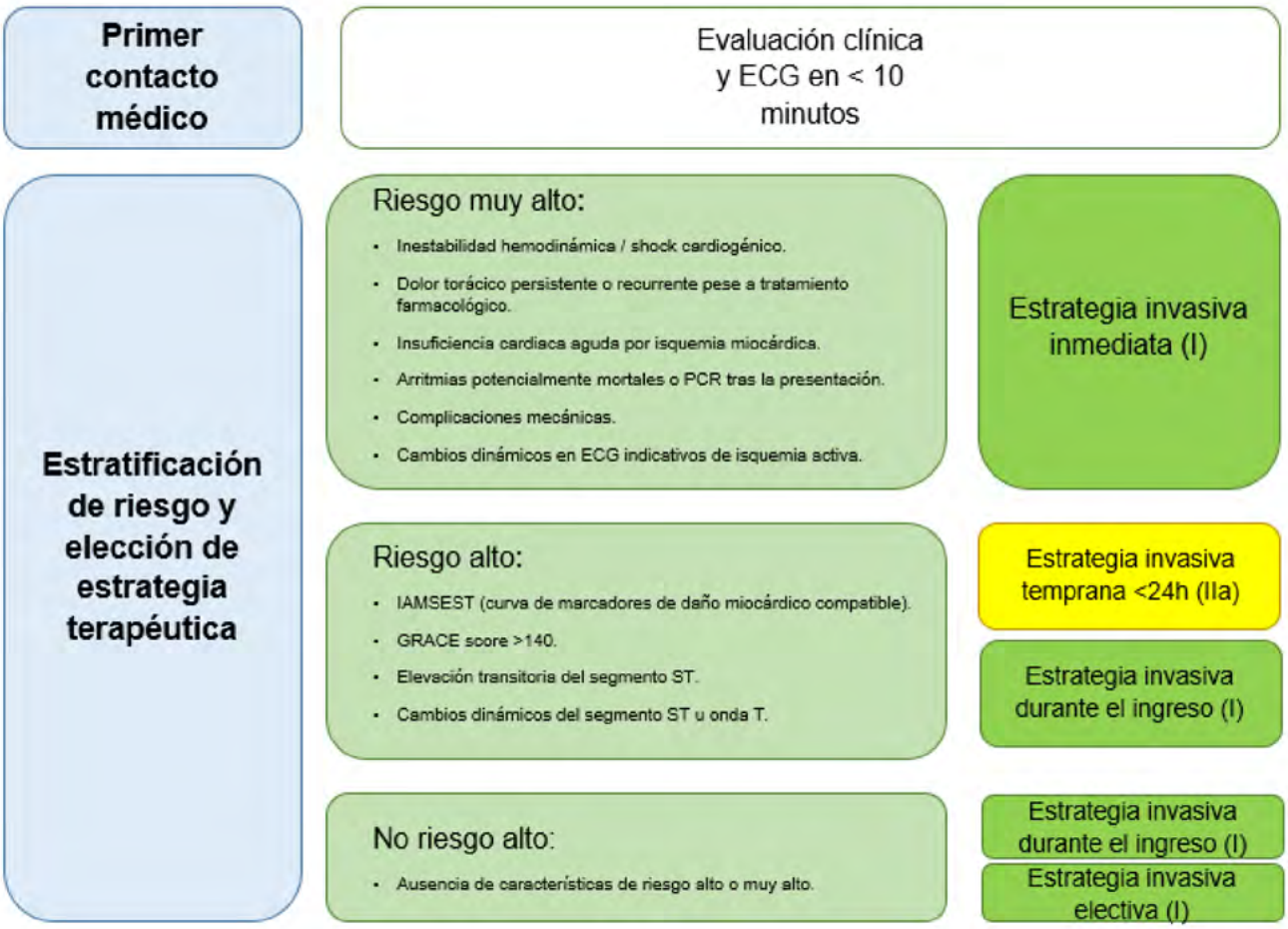

Tabla 3. Estratificación de riesgo y selección de estrategia de reperfusión en pacientes con SCASEST. ECG: electrocardiograma. PCR: parada cardiorrespiratoria. IAMSEST: infarto agudo de miocardio sin elevación del segmento ST. Fuente: basada en Guía de Práctica Clínica de la Sociedad Europea de Cardiología para el manejo de síndrome coronario agudo 2023 (1).

BIBLIOGRAFÍA:

1 *Byrne RA, Rossello X, Coughlan JJ, et al. ESC Scientific Document Group. 2023 ESC Guidelines for the management of acute coronary syndromes. Eur Heart J. 2023;44(38):3720-3826.*

2 *Rodrigo C. Nueva clasificación propuesta para el síndrome coronario agudo centrada en la reperfusión [Internet]. Argentina: SIAC; 2023 [Citado 11 de julio de 2024]. Disponible en: https://www.siacardio.com/editoriales/sindrome-coronario-agudos/sca/*

3. *Dr Smith's ECG blog. Disponible en: https://hqmeded-ecg.blogspot.com/*

4 *Hellerman, M. OMI Pocket Guide [Internet]. Disponible en: https://omiguide.org/*

5 *Macias M, Peachey J, Mattu A, et al. The electrocardiogram in the ACS patient: high-risk electrocardiographic presentations lacking anatomically oriented ST-segment elevation. Am J Emerg Med. 2016;34(3):611–7.*

6 *Wall J, White LD, Lee A. Novel ECG changes in acute coronary syndromes. Would improvement in the recognition of "STEMI-equivalents" affect time until reperfusion? Intern Emerg Med. 2018;13:243–9.*

7 *PMcardio OMI AI ECG model. Disponible en: https://www.powerfulmedical.com/pmcardio-omi/*

8 *Jimeno-Sánchez J, Javierre-Loris MA, Cuevas-León DL, Bonasa-Alzuria E. "Wellens" and "de Winter" electrocardiographic patterns as equivalents of ST-segment elevation myocardial infarction. Arch Cardiol Mex. 2023;93(1):120-123.*

9 *Smith SW, Dodd KW, Henry TD, et al. Diagnosis of ST-elevation myocardial infarction in the presence of left bundle branch block with the ST-elevation to S-wave ratio in a modified Sgarbossa rule. Ann Emerg Med. 2012;60(6):766-76.*

Predictores de eventos cardiovasculares mayores en los 12 primeros meses tras sufrir infarto agudo de miocardio con elevación ST.

Marta Antonio Martín*, Sonia Peribáñez Belanche, Mario Martínez Fleta, Araceli Sánchez Page, Darío Javier Samaniego Pesántez, Luis Cerdán Ferreira, David Gómez Martín, Isabel Ezpeleta Sobrevía.
Servicio de Cardiología, Hospital Universitario Miguel Servet, Zaragoza.

Autor para correspondencia: Marta Antonio Martín. Servicio de Cardiología. Hospital Universitario Miguel Servet. Paseo Isabel la Católica 1-3. 50.009, Zaragoza.

Correo electrónico: martaamartin96@gmail.com

No existen conflictos de intereses ni fuentes de financiación que declarar.

Agradecimientos: Queremos agradecer la participación conjunta del personal de la Unidad de Cuidados Agudos Cardiológicos, de la Sección de Imagen Cardiaca y de los profesionales de Consultas Externas que realizan la primera valoración de estos pacientes tras el alta y durante el seguimiento.

Palabras clave: Predictores; Supervivencia; Eventos cardiovasculares mayores; Cardiopatía isquémica.

Abreviaturas: IAMCEST: Infarto agudo de miocardio con elevación ST. MACE: Evento cardiovascular mayor. PCR: Proteína C reactiva. NYHA: New York Heart Association. SLG: Strain Longitudinal Global.

Key words: Predictors; Survival; Major cardiovascular events; Ischemic heart disease.

RESUMEN

Introducción y objetivos: Predecir el pronóstico en pacientes con infarto agudo de miocardio con elevación ST (IAMCEST) es crucial para la supervivencia. Este estudio busca identificar predictores de eventos cardiovasculares mayores (MACE) en los 12 meses posteriores al IAMCEST.

Métodos: Estudio de cohortes retrospectivo en una Unidad de Cuidados Agudos Cardiológicos, con pacientes sometidos a revascularización primaria desde septiembre de 2021 a enero de 2023. Se evaluaron cinco variables: PCR ≥ 3 mg/dL en las primeras 24 horas, y a los 2 meses NYHA ≥ 2, SLG > -16%, segmentos afectados ≥ 5 y aneurisma apical con trombo intraventricular. Se realizó análisis de regresión de Cox y se determinó la curva de supervivencia.

Resultados: De 82 pacientes (64,6% hombres con edad media 54 años), el 9,8% sufrió al menos un MACE. Se identificaron como factores de riesgo independientes para MACE: PCR ≥ 3 mg/dL, NYHA ≥ 2, SLG > -16%, segmentos afectados ≥ 5 y aneurisma apical con trombo intraventricular. La presencia de 4 o 5 factores aumentó significativamente el riesgo de MACE (HR = 18,81; IC95%: 2,26-156,43; p = 0,007). La supervivencia libre de MACE disminuyó con el mayor número de factores acumulados (p = 0,00024).

Conclusiones: PCR ≥ 3 mg/dL en las primeras 24 horas junto con NYHA ≥ 2, SLG > -16%, segmentos afectados ≥ 5 y aneurisma apical con trombo intraventricular a los 2 meses, son predictores independientes de MACE. La presencia de 4 o 5 de estos factores es significativa para predecir MACE al año del infarto.

ABSTRACT

Background and objectives: Predicting the prognosis in patients with ST-elevation acute myocardial infarction (STEMI) is crucial for survival. This study aims to identify predictors of major adverse cardiovascular events (MACE) within 12 months following STEMI.

Methods: This is a retrospective cohort study conducted in a Cardiac Acute Care Unit with patients undergoing primary revascularization from September 2021 to January 2023. Five variables were evaluated: CRP ≥ 3 mg/dL within the first 24 hours and at 2 months, NYHA class ≥ 2, GLS > -16%, ≥ 5 affected segments, and apical aneurysm with intraventricular thrombus. Cox regression analysis was performed, and the survival curve was determined.

Results: Out of 82 patients (64.6% men, mean age 54 years), 9.8% experienced at least one MACE. Independent risk factors for MACE were identified as CRP ≥ 3 mg/dL, NYHA class ≥ 2, GLS > -16%, ≥ 5 affected segments, and apical aneurysm with intraventricular thrombus. The presence of 4 or 5 factors significantly increased the risk of MACE (HR = 18.81; 95% CI: 2.26-156.43; p = 0.007). MACE-free survival decreased with an increasing number of accumulated factors (p = 0.00024).

Conclusions: CRP ≥ 3 mg/dL within the first 24 hours, along with NYHA class ≥ 2, GLS > -16%, ≥ 5 affected segments, and apical aneurysm with intraventricular thrombus at 2 months, are independent predictors of MACE. The presence of 4 or 5 of these factors is significant for predicting MACE within a year post-infarction.

INTRODUCCIÓN

El primer año después de un infarto agudo de miocardio con elevación del segmento ST (IAMCEST) es un período decisivo para los pacientes, caracterizado por un alto riesgo de eventos cardiovasculares mayores (MACE). La monitorización continua y el seguimiento riguroso son esenciales para detectar y manejar complicaciones precoces, optimizar la función cardiaca y fomentar hábitos de vida saludables, todo con el objetivo de mejorar el pronóstico a largo plazo y reducir el riesgo de nuevos eventos cardiovasculares.

La identificación temprana de los factores predictivos de estos eventos es complicada pero crucial para implementar medidas preventivas y mejorar la supervivencia a largo plazo. Entre los predictores más relevantes se encuentran la extensión del daño miocárdico, la función cardiaca residual, la presencia de arritmias, marcadores de inflamación y factores relacionados con el estilo de vida como el tabaquismo y la adherencia a la medicación. La investigación continua en este campo es esencial para desarrollar enfoques terapéuticos personalizados y mejorar la calidad de vida de los pacientes tras padecer un infarto.

El objetivo es la determinación de predictores de evento cardiovascular mayor (MACE), incluyendo reinfarto agudo de miocardio (REIAM), ictus y mortalidad cardiovascular, en los 12 primeros meses tras sufrir un IAMCEST.

MÉTODOS

Se realizó un estudio de cohortes retrospectivo en una Unidad de Cuidados Agudos Cardiológicos. Se incluyeron de manera consecutiva desde septiembre de 2021 a enero de 2023 pacientes con IAMCEST que se habían sometido a revascularización primaria. Los pacientes seleccionados tenían afectación significativa de la rama principal de un único vaso, que era la lesión culpable del IAMCEST, siendo la descendente anterior la arteria más afectada (72 %), seguida de la coronaria derecha (19,5 %) y por último la circunfleja (9,8 %). Se excluyó la afectación de tronco coronario izquierdo y aquellos pacientes con necesidad de intubación orotraqueal y asistencia de corta duración percutánea o quirúrgica. Se creó una base de datos propia para el estudio con datos siempre anonimizados. El tiempo de seguimiento en cada uno de ellos fue de 12 meses tras el alta. Dado que la intención era una evaluación integral, se seleccionaron cinco variables que incluían parámetros clínicos, analíticos y ecocardiográficos, algunos de ellos poco usados en otros estudios previos. En las primeras 24 horas del evento se incluyó la proteína C reactiva (PCR) con un valor ≥ 3 mg/dL, y en el control ambulatorio a los 1-2 meses la presencia de NYHA (New York Heart Association) ≥ 2, SLG (Strain Longitudinal Global) > -16 %, número de segmentos afectados ≥ 5 y presencia de aneurisma apical con trombo intraventricular. Se realizó análisis de regresión de Cox univariable para MACE de cada variable y un análisis multivariable del número acumulado de dichos factores y se determinó la curva de supervivencia. Se consideró estadísticamente significativo un valor de p <0.05 bilateral. Los datos fueron analizados mediante Jamovi versión 2.3 (The jamovi Project-2024. jamovi [Computer Software]. Retrieved from https://www.jamovi.org.).

RESULTADOS

De los 82 pacientes incluidos, el 64,6 % eran hombres y la edad media 54. Un total de 8 pacientes (9,8%) sufrieron al menos uno de los MACE: el 2,4 % REIAM, el 3,7 % ictus y el 3,7% mortalidad cardiovascular.

Se determinó de forma significativa que PCR ≥ 3 mg/dL, NYHA ≥ 2, SLG > -16%, número de segmentos afectados ≥ 5 y aneurisma apical con trombo intraventricular se comportan como factores de riesgo de MACE de forma independiente, tal y como podemos ver en la tabla. Entre todos los factores evaluados, la presencia de aneurisma apical con trombo intraventricular presentó el mayor riesgo (HR 11,76), seguido por la clase funcional NYHA ≥ II (HR 8,5). A su vez, la presencia de 4 o 5 de estos factores de riesgo confirió un índice de riesgo independiente para MACE de 18,81 (IC95%: 2,26-156,43, p = 0,007), no alcanzando la significación en los otros subgrupos.

En la figura se representa la curva de supervivencia en la que, a mayor número acumulado de factores de riesgo, la supervivencia libre de MACE disminuye de forma significativa (p = 0,00024).

DISCUSIÓN

La identificación de predictores de eventos cardiovasculares mayores (MACE) tras un infarto agudo de miocardio con elevación ST (IAMCEST) es esencial para mejorar el pronóstico y guiar las estrategias terapéuticas. Este estudio proporciona una visión valiosa sobre la combinación de varios factores, que incluye parámetros clínicos, analíticos y ecocardiográficos, que pueden influir significativamente en la evolución de estos pacientes durante el primer año post-infarto.

En cuanto a la selección de los predictores individuales:

PCR: La elevación de la PCR (≥ 3 mg/dL) en las primeras 24 horas post-IAMCEST se identificó como un predictor independiente de MACE. La inflamación juega un papel central en la fisiopatología del IAM, y los niveles elevados de PCR reflejan la magnitud de la respuesta inflamatoria sistémica ante la necrosis miocárdica[1,2,3]. Estudios

más recientes han enfocado la importancia de la PCR no solo en la fase aguda del IAM, sino también en el seguimiento a largo plazo. Niveles persistentemente elevados de PCR semanas o meses después del infarto están asociados con un pronóstico desfavorable, indicando la importancia de la inflamación crónica en la evolución de la enfermedad cardiovascular. La evidencia sugiere que la reducción de la inflamación podría mejorar el pronóstico en pacientes con IAM. Estrategias como el uso de estatinas, que tienen efectos antiinflamatorios además de hipolipemiantes, colchicina... podrían ser particularmente beneficiosas en pacientes con PCR elevada[4].

Clasificación de la NYHA: Una clasificación NYHA ≥ 2 indica una mayor severidad de los síntomas de insuficiencia cardiaca. La clasificación NYHA sigue siendo un predictor importante de resultados a corto y largo plazo[5]. Pacientes en clases NYHA II-IV al momento del alta hospitalaria tienen una mayor probabilidad de rehospitalización y mortalidad en el año siguiente al IAM. No obstante, debe reevaluarse periódicamente durante el seguimiento post-IAM para mejorar la precisión en la estratificación del riesgo y guiar estrategias terapéuticas más efectivas[6,7].

SLG: Un SLG > -16% se identificó como un predictor significativo de MACE. El SLG es una medida de la deformación miocárdica y una herramienta sensible para detectar disfunción sistólica subclínica que no se puede identificar con técnicas ecocardiográficas convencionales, como la fracción de eyección (FE). Pacientes con SLG alterado tienen una mayor probabilidad de desarrollar insuficiencia cardiaca post-infarto así como predecir el riesgo independiente de mortalidad y rehospitalización a largo plazo. Esto sugiere que el SLG puede ser útil no solo para la evaluación inicial sino también para el seguimiento a largo plazo[8,9,10,11,12].

Segmentos miocárdicos afectados: La afectación de cinco o más segmentos miocárdicos está asociada con un mayor riesgo de MACE. La implicación de múltiples segmentos sugiere un daño extenso y una mayor probabilidad de desarrollar complicaciones como insuficiencia cardiaca, arritmias y muerte súbita. Es un predictor importante de la mortalidad y de MACE tanto a corto como a largo plazo. En algunos estudios, la extensión segmentaria del daño ha sido incluso superior a la FEVI en la predicción de resultados adversos[9].

Aneurisma apical con trombo intraventricular: La presencia de un aneurisma apical con trombo intraventricular es un predictor independiente de MACE. La formación de un aneurisma apical indica un daño extenso y profundo al tejido miocárdico, afectando la contractilidad y la integridad estructural del ventrículo izquierdo y con la consecuente estasis sanguínea que puede precipitar la formación de trombos. De forma consecuente, hay un mayor riesgo de eventos embólicos y otras complicaciones cardiovasculares[13,14,15].

Esta combinación de factores permite una estratificación de riesgo más precisa y puede guiar intervenciones terapéuticas más agresivas en pacientes de alto riesgo. La identificación temprana y la monitorización de estos predictores pueden facilitar una intervención más oportuna y personalizada. Estrategias como el control agresivo de la inflamación, la optimización del tratamiento de la insuficiencia cardiaca y la vigilancia estrecha de la función miocárdica mediante ecocardiografía avanzada son cruciales.

CONCLUSIONES

Una PCR ≥ 3 mg/dL en la analítica de las 24 primeras horas del infarto, NYHA ≥ 2, SLG > -16 %, número de segmentos afectados ≥ 5 y presencia de aneurisma apical con trombo intraventricular en el seguimiento a 2 meses, son factores de riesgo independientes para MACE. La presencia de 4 o 5 de estos factores es significativa para predecir MACE al año del infarto.

BIBLIOGRAFÍA:

1 *Stumpf C, Sheriff A, Zimmermann S, et al. C-reactive protein levels predict systolic heart failure and outcome in patients with first ST-elevation myocardial infarction treated with coronary angioplasty. Arch Med Sci. 2017;13(5):1086-1093.*

2 *Banai A, Levit D, Morgan S, et al. Association between C-Reactive Protein Velocity and Left Ventricular Function in Patients with ST-Elevated Myocardial Infarction.J Clin Med. 2022;11(2):401.*

3 *Oprescu N, Micheu MM, Scafa-Udriste A, Popa-Fotea NM, Dorobantu M. Inflammatory markers in acute myocardial infarction and the correlation with the severity of coronary heart disease. Ann Med. 2021;53(1):1041-1047.*

4 *Vaidya K, Arnott C, Martínez GJ, et al. Colchicine Therapy and Plaque Stabilization in Patients With Acute Coronary Syndrome: A CT Coronary Angiography Study. JACC Cardiovasc Imaging. 2018;11(2 Pt 2):305-316.*

5 *Costa R, Trêpa M, Oliveira M, et al. Heart Failure Incidence Following ST-Elevation Myocardial Infarction. Am J Cardiol. 2022;164:14-20.*

6 *Wang R, Mei B, Liao X. et al. Determination of risk factors affecting the in-hospital prognosis of patients with acute ST segment elevation myocardial infarction after percutaneous coronary intervention. BMC Cardiovasc Disord. 2017;17:243.*

7 *De Luca L. Established and emerging pharmacological therapies for patients with heart failure and post-myo-*

cardial infarction: a review of the evidence. Cardiovasc Drugs Ther. 2020;34:723–735.

8 *Ravenna E, Locorotondo G, Manfredonia L, et al. Global longitudinal strain for prediction of mortality in ST-segment elevation myocardial infarction and aortic stenosis patients: two sides of the same coin. Eur Rev Med Pharmacol Sci. 2023;27(21):10736-10748.*

9 *Grove GL, Pedersen S, Olsen FJ, et al. Layer-specific global longitudinal strain obtained by speckle tracking echocardiography for predicting heart failure and cardiovascular death following STEMI treated with primary PCI. Int J Cardiovasc Imaging. 2021;37(7):2207-2215.*

10 *Li M, Zeng D, Zhou Y, et al. A novel risk stratification model for STEMI after primary PCI: global longitudinal strain and deep neural network assisted myocardial contrast echocardiography quantitative analysis. Front Cardiovasc Med. 2023;10:1140025.*

11 *Tawfik W, El-Sherif A, Bendary A, Mahros M, Salem M. Impact of global longitudinal strain on left ventricular remodeling and clinical outcome in patients with ST-segment elevation myocardial infarction (STEMI). Echocardiography. 2020;37(4):570-577.*

12 *Iwahashi N, Gohbara M, Kirigaya J, et al. Prognostic Significance of the Combination of Left Atrial Reservoir Strain and Global Longitudinal Strain Immediately After Onset of ST-Elevation Acute Myocardial Infarction. Circ J. 2022;86(10):1499-1508.*

13 *Olsen FJ, Pedersen S, Galatius S, Fritz-Hansen T, Gislason G, Biering-Sørensen T. Association between regional longitudinal strain and left ventricular thrombus formation following acute myocardial infarction. Int J Cardiovasc Imaging. 2020;36(7):1271-1281.*

14 *Duus LS, Pedersen S, Ravnkilde K, et al. Association between the E-wave propagation index and left ventricular thrombus formation after ST-elevation myocardial infarction. Int J Cardiol. 2021;326:213-219.*

15 *Cirakoglu OF, Aslan AO, Yilmaz AS, Şahin S, Akyüz AR. Association Between C-Reactive Protein to Albumin Ratio and Left Ventricular Thrombus Formation Following Acute Anterior Myocardial Infarction. Angiology. 2020;71(9):804-811.*

				Análisis univariable		Análisis multivariable	
Factor de riesgo		**n MACE/n Total**	**Supervivencia a 1 año**	HR (IC95%)	p	HR (IC95%)	p
PCR < 3 mg/dL		3/63	95%	3,59 (1,31-9,89)	0,013	-	-
PCR ≥ 3 mg/dL		5/19	74%			-	-
NYHA < II		1/59	98%	8,5 (1,93-37,42)	0,005	-	-
NYHA ≥ II		7/23	70%			-	-
SLG ≤ 16%		1/47	98%	5,17 (1,17-22,73)	0,03	-	-
SLG > 16%		7/35	80%			-	-
Nº segmentos < 5		1/49	98%	5,57 (1,27-24,52)	0,023	-	-
Nº segmentos ≥ 5		7/33	79%			-	-
No aneurisma apical con trombo intraventricular		4/75	95%	11,76 (2,92-47,3)	0,001	-	-
Sí aneurisma apical con trombo intraventricular		4/7	43%			-	-
Nº factores de riesgo	0	1/43	98%	-	-	-	-
	1-2	0/15	100%	-	-	0,00 (0,00-Inf)	0,999
	3	1/8	88%	-	-	5,83 (0,36-93,25)	0,21
	4-5	6/16	63%	-	-	18,81 (2,26-156,43)	0,007

PCR: proteína C reactiva; NYHA: New York Heart Association; SLG: strain longitudinal global; Nº: número. Resultados obtenidos mediante análisis de regresión de Cox. En la fila "Nº factores de riesgo", Hazard ratio (HR) se obtiene al compararse con 0 factores de riesgo.

Tabla. Análisis de supervivencia de cada factor de riesgo y del número acumulado de dichos factores de riesgo.

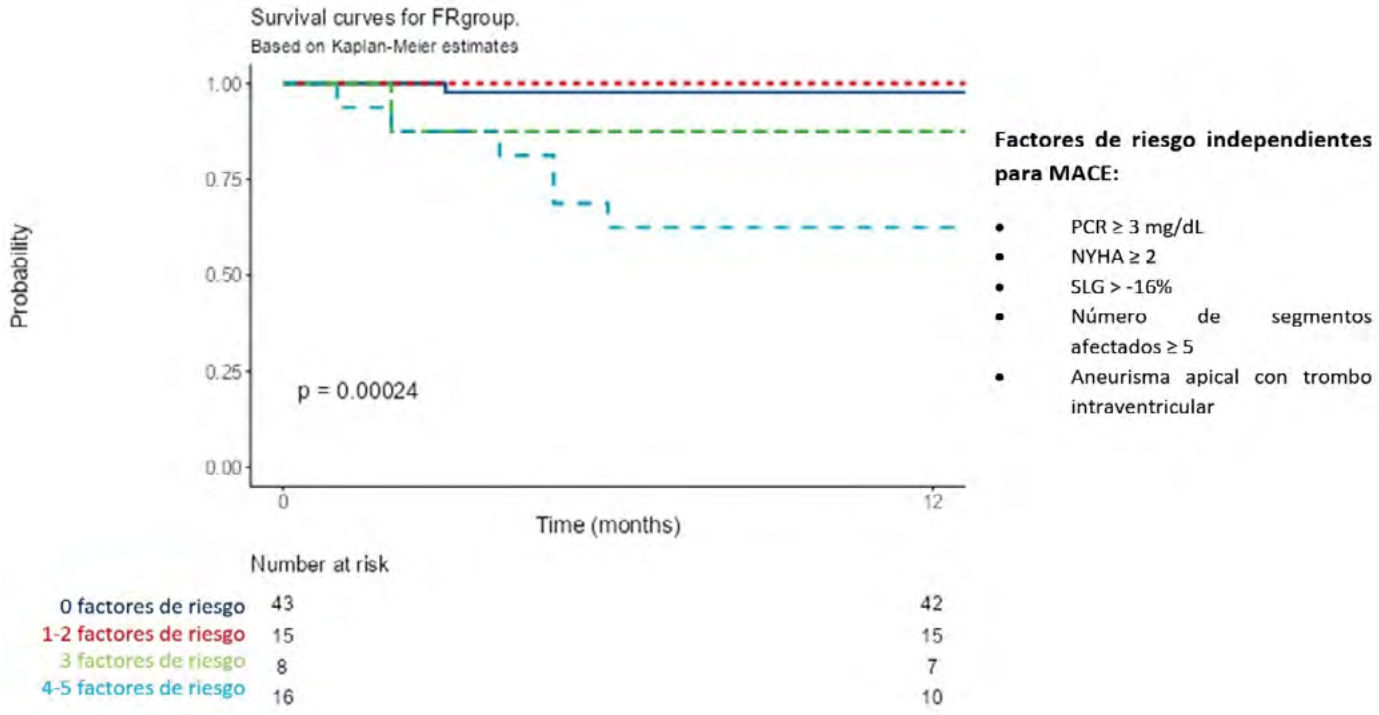

Figura. Supervivencia libre de eventos (MACE) según número acumulado de factores de riesgo.

Hipersensibilidad a níquel e implante de prótesis valvular percutánea en posición aórtica tras prueba de provocación cutánea con el dispositivo.

Alberto Muñoz Cantín*[1], José Antonio Linares Vicente[1], Lucía Ferrer Clavería[2], Albert Alonso Tello[1], José Ramón Ruiz Arroyo[1].
[1]Servicio de Cardiología, Hospital Clínico Universitario Lozano Blesa, Zaragoza.
[2]Servicio de Alergología, Hospital Clínico Universitario Lozano Blesa, Zaragoza.

Autor para correspondencia: Alberto Muñoz Cantín. Servicio de Cardiología. Hospital Clínico Universitario Lozano Blesa. Avda. San Juan Bosco 15, 50009. Zaragoza.

Correo electrónico: albertocantinm@gmail.com

No existen conflictos de intereses ni fuentes de financiación que declarar.

En las últimas décadas han aumentado los procedimientos que requieren el uso de dispositivos que contienen algún tipo de metal o aleación entre sus componentes. En consecuencia, se han documentado reacciones adversas alérgicas a algunos de estos materiales, pudiendo suponer consecuencias de distinta gravedad para los pacientes. En nuestro conocimiento, no existen casos descritos en la literatura científica de reacciones alérgicas o de hipersensibilidad tras implante percutáneo de prótesis valvular en posición aórtica (TAVI). La relevancia clínica de la alergia preexistente a metales en estos pacientes es desconocida. Presentamos la experiencia en nuestro centro en procedimiento de TAVI en una paciente con estenosis aórtica severa sintomática e hipersensibilidad a metales documentada.

El níquel es el alérgeno de contacto más frecuente en países industrializados. En Europa, la prevalencia de la alergia al níquel se encuentra entre el 8 y 19% en adultos y entre el 8% y 10% en niños y adolescentes, siendo predominante la misma en las mujeres respecto a los hombres (4 a 10 veces superior) [1]. El nitinol es una aleación de metales consistente en una mezcla de 50% níquel y 50% titanio, que, por sus propiedades ("memoria de forma"), es frecuentemente utilizado en dispositivos intracardíacos.

La alergia a metales en este escenario es un tema que ha despertado interés en la literatura médica. En dispositivos de oclusión percutánea de defectos del septo interauricular, en los cuales el nitinol es el principal componente, se han descrito casos de hipersensibilidad sistémica, precisando eventualmente el explante. Una revisión estimó la tasa de reacciones alérgicas derivadas del implante de dispositivos intracardíacos en 1/17000[2]. La mayoría de stents coronarios, especialmente los stents metálicos (BMS) y los stents farmacoactivos de primera generación, contienen acero inoxidable 316L (níquel, cromo, molibdeno etc.), existiendo una controversia no aclarada a día de hoy respecto a una posible relación entre alergia a metales y riesgo de reestenosis in-stent y trombosis del stent. Los stents farmacoactivos de nueva generación son diseñados con aleaciones (cromo-cobalto, platino-cromo, etc.) con menor potencial para desencadenar reacciones de hipersensibilidad[3]. En los dispositivos electrónicos intracardíacos, la incidencia de reacciones de hipersensibilidad es desconocida, siendo muy complicado diferenciar los síntomas y signos de la infección, una complicación mucho más común (5 a 10 veces más frecuente). En estos casos, el titanio es el metal predominante de la carcasa del generador, principal componente que ejerce contacto con los tejidos, no existiendo forma fiable de diagnóstico de hipersensibilidad a este metal [4].

La dermatitis alérgica de contacto es una enfermedad inflamatoria de la piel inducida por la exposición a un agente ambiental. Existen dos tipos principales: dermatitis de contacto irritativa, atribuida a factores tóxicos y proinflamatorios que activan la inmunidad innata; y dermatitis alérgica de contacto, la cual se trata de una reacción de hipersensibilidad retardada (o tipo 4) llevada a cabo por el sistema inmunológico en respuesta a una molécula de pequeño tamaño o hapteno, que contacta con la superficie cutánea del individuo sensibilizada. Esta reacción ocurre a las 48-72 horas de la exposición al alérgeno. Más de 3000 químicos han sido descritos como posibles responsables de causar dermatitis en humanos, incluyendo metales, cosméticos y textiles [1]. La discontinuación o evitación de la exposición al alérgeno puede reducir la respuesta inmune del individuo al reducirse la población de células de memoria sensibilizadas.

Una bioprótesis valvular percutánea en posición aórtica consta de una estructura con dos componentes principales: un soporte (marco o stent) metálico y unos velos constituidos de material biológico a partir de pericardio porcino o bovino. El marco de las prótesis expandibles con balón SAPIEN 3 y SAPIEN 3 Ultra (Edwards Lifesciences, Estados Unidos) se compone principalmente de una aleación de cromo y cobalto. En ficha técnica se recoge la posibilidad de sufrir reacciones alérgicas en los pa-

cientes con hipersensibilidad a cobalto, níquel, cromo, molibdeno, titanio, manganeso y silicio o materiales poliméricos. Otra de las prótesis expandibles con balón, MyVal (Meril Life Sciences, India), contiene una aleación de níquel y cobalto en su marco. El marco de las prótesis autoexpandibles Evolut R y Evolut PRO (Medtronic, Estados Unidos), ACURATE neo (Boston Scientific, Estados Unidos), Portico (Abbott Vascular, Estados Unidos) y Allegra (New Valve Technology, Suiza) cuenta en su composición con nitinol. En el caso de Evolut PRO está contraindicado en ficha técnica su utilización en pacientes con hipersensibilidad demostrada a níquel o titanio. La prótesis SAPIEN 3 puede contener en su marco un 33% a un 37% de níquel, sin estar su uso contraindicado en estos sujetos.

En las prótesis autoexpandibles se realizan diferentes técnicas de manufacturación (pasivación de la superficie y pulido electroquímico, formando una capa de óxido de titanio estable en la superficie) que previenen la liberación de níquel en los dispositivos que contienen nitinol. Estudios in vivo e in vitro mostraron que la biocompatibilidad de nitinol fue buena en pacientes con hipersensibilidad al níquel 5. Sin embargo, la hipersensibilidad a níquel o titanio se considera contraindicación para TAVI que cuente con estos metales entre sus componentes, ya que puede desencadenar un síndrome de respuesta inflamatoria sistémico (SIRS) en alrededor de un tercio de los pacientes con hipersensibilidad, asociando un aumento de la mortalidad. Este SIRS es más severo en las prótesis autoexpandibles respecto a las prótesis expandibles con balón. Esto podría ser explicado parcialmente por un daño endotelial más pronunciado (sobredimensionamiento y presión continua sobre los tejidos circundantes) y activación inflamatoria aumentada a cuerpo extraño [5].

La Agencia Europea de Seguridad de los Alimentos (European Food Safety Authority, EFSA) estableció una ingesta máxima tolerable de 13 mcg/kg/día de níquel, presente tanto en líquidos como en sólidos [6]. Esta cantidad es mayor que la que se demostró ser liberada de las bioprótesis percutáneas en los ensayos clínicos in-vitro en fase II [7]. Estudios en dispositivos percutáneos de cierre de foramen oval o defectos de septo interauricular sí han demostrado liberación de níquel al torrente sanguíneo y aumento de la concentración sérica hasta la endotelización de los mismos [8]. El nitinol en solución fisiológica, forma una cubierta de óxido de titanio y fosfato cálcico que podría proteger de desarrollar reacciones de hipersensibilidad [2].

Presentamos el caso de una paciente mujer de 82 años diagnosticada de alergia al níquel confirmada mediante test epicutáneo (3+) a sulfato de níquel 5% (2 mg/cm2) en el año 2002. Presentó síntomas compatibles con dermatitis de contacto en relación con uso de bisutería, la cual dejó de utilizar con desaparición de la dermatosis. Portadora de prótesis de rodilla derecha, clavo endomedular femoral derecho e implantes dentales, todo ello conteniendo titanio en su composición. Fue diagnosticada de estenosis aórtica severa sintomática NYHA III, con flujo normal y gradientes elevados (gradiente medio de 48 mmHg, área valvular 0,7 cm^2, área valvular indexada 0,48 cm^2), motivo por el cual se propuso para TAVI. Por los argumentos expuestos previamente, se descartó el uso de una prótesis autoexpandible y se obtuvo una muestra industrial de la bioprótesis Edwards SAPIEN 3 Ultra, aplicándose una porción del marco metálico en la piel del dorso de la paciente, resultando la lectura de la prueba epicutánea negativa a las 48 y a las 96 horas. Se realizó un test de dimetilglioxima (técnica colorimétrica cualitativa que permite detectar la liberación de níquel de un objeto) siendo el resultado negativo para la misma muestra del marco metálico de la prótesis SAPIEN 3 Ultra. Ante la negatividad de las pruebas, se implantó una bioprótesis Edwards SAPIEN 3 Ultra 26 mm. El procedimiento fue realizado sin incidencias, vía arterial transfemoral derecha, con adecuado posicionamiento de la prótesis, resultando en ausencia de gradiente transvalvular relevante o "leak" paravalvular. La evolución posterior fue satisfactoria en todas las esferas, siendo dada de alta hospitalaria a las 48 horas del procedimiento, sin presentar ningún signo de hipersensibilidad a metales. En el seguimiento al mes, la paciente ha evolucionado de forma satisfactoria clínicamente, libre de cualquier síntoma relacionado con reacción alérgica, con mejoría de la clínica cardiovascular.

En conclusión, la hipersensibilidad a metales en pacientes que precisan TAVI permanece como una cuestión clínica no resuelta en la literatura médica, desconociendo la posibilidad de potenciales complicaciones tras el procedimiento. En pacientes con hipersensibilidad al níquel (alérgeno de contacto más frecuente) el uso de prótesis balón expandibles tipo SAPIEN 3, previa prueba de provocación cutánea negativa, podría ser la estrategia de elección.

BIBLIOGRAFÍA

1 *Ahlström MG, Thyssen JP, Wennervaldt M, et al. Nickel allergy and allergic contact dermatitis: A clinical review of immunology, epidemiology, exposure, and treatment. Contact Dermatitis. 2019;81(4):227-241.*

2 *Schram SE, Warshaw EM, Laumann A. Nickel hypersensitivity: a clinical review and call to action. Int J Dermatol 2010;49:115-25.*

3 *Hu W, Jiang J. Hypersensitivity and in-stent restenosis in coronary stent materials. Front. Bioeng. Biotechnol. 2022:10;1003322.*

4 *Kealaher E, Shah P, Dissanayake T, et al. Hypersensitivity Reactions to Component of Cardiac Implantable Electronic Devices and Their Treatment: A Systematic Review. Arrythm Electrophysiol Rev. 2023;12: e08.*

5 *Steblovnik K, Bunc M. Technical Aspects and Development of Transcatheter Aortic Valve Implantation. J Cardiovasc Dev Dis. 2022:9(8):282.*

6 *Schrenk D, Bignami M, Bodin L et al. Update of the risk assessment of nickel in food and drinking water. EFSA Journal 2020;18(11):6268.*

7 *Anderson C, Derbas L, Kvinsky CJ. Is your heart a metal detector? J Am Coll Cardiol. 2023;81(Suppl 8):1018.*

8 *Ries MW, Kampmann C, Rupprecht H, et al. Nickel release after implantation of the Amplatzer occluder. Am Heart J. 2003;145(4):737-41.*

Primer implante de dispositivo de reparación tricuspídea transcatéter realizado en Aragón.

David Gómez Martín[1], María Isabel Ezpeleta Sobrevia*[1], Luis Cerdán Ferreira[1], Javier Jimeno Sanchez[1], Gabriel Galache Osuna[1], María Cruz Ferrer Gracia[1], Eva Moreno Esteban[1], Carmen Aured Guallar[1], Pilar Lapuente González[1], Teresa Blasco Peiro[1], David Bierge Valero[2], Pablo Esteban Auquilla Clavijo[2], José Antonio Diarte de Miguel[1], María Rosario Ortas Nadal[1].

[1]Servicio de Cardiología, Hospital Universitario Miguel Servet, Zaragoza.
[2]Servicio de Cardiología, Hospital Royo Villanova, Zaragoza.

Autor para correspondencia: María Isabel Ezpeleta Sobrevía. Servicio de Cardiología. Hospital Universitario Miguel Servet. Paseo Isabel la Católica 1-3. 50.009, Zaragoza.

Correo electrónico: ezpeletasobreviaisabel@gmail.com

No existen conflictos de intereses ni fuentes de financiación que declarar.

Presentamos, contando con el consentimiento verbal de la paciente, el primer caso de implante percutáneo de dispositivos de reparación borde a borde para insuficiencia tricuspídea realizado en Aragón. Se trata de una mujer de 75 años con antecedentes en enfermedad mitral reumática con recambio valvular por prótesis mecánica en 2005. Durante el seguimiento se objetiva datos de normofunción protésica y desarrollo de IT masiva *(Ilustración 1)* con clínica de insuficiencia cardiaca (IC) de predominio derecho refractaria a tratamiento. Se programan sesiones ambulatorias (Hospital Royo Villanova) con furosemida y levosimendán y se remite a unidad de IC del Hospital Miguel Servet para valoración de implante de dispositivo TriClipTM (Abbott Medical, Estados Unidos).

Se realizó el procedimiento *(Ilustración 2)* sin complicaciones, con accesos por vena femoral derecha (16F) y arteria radial izquierda (4F, monitorización). Cierre con dos dispositivos ProglideTM (Abbott Medical, Estados Unidos), sin incidencias.

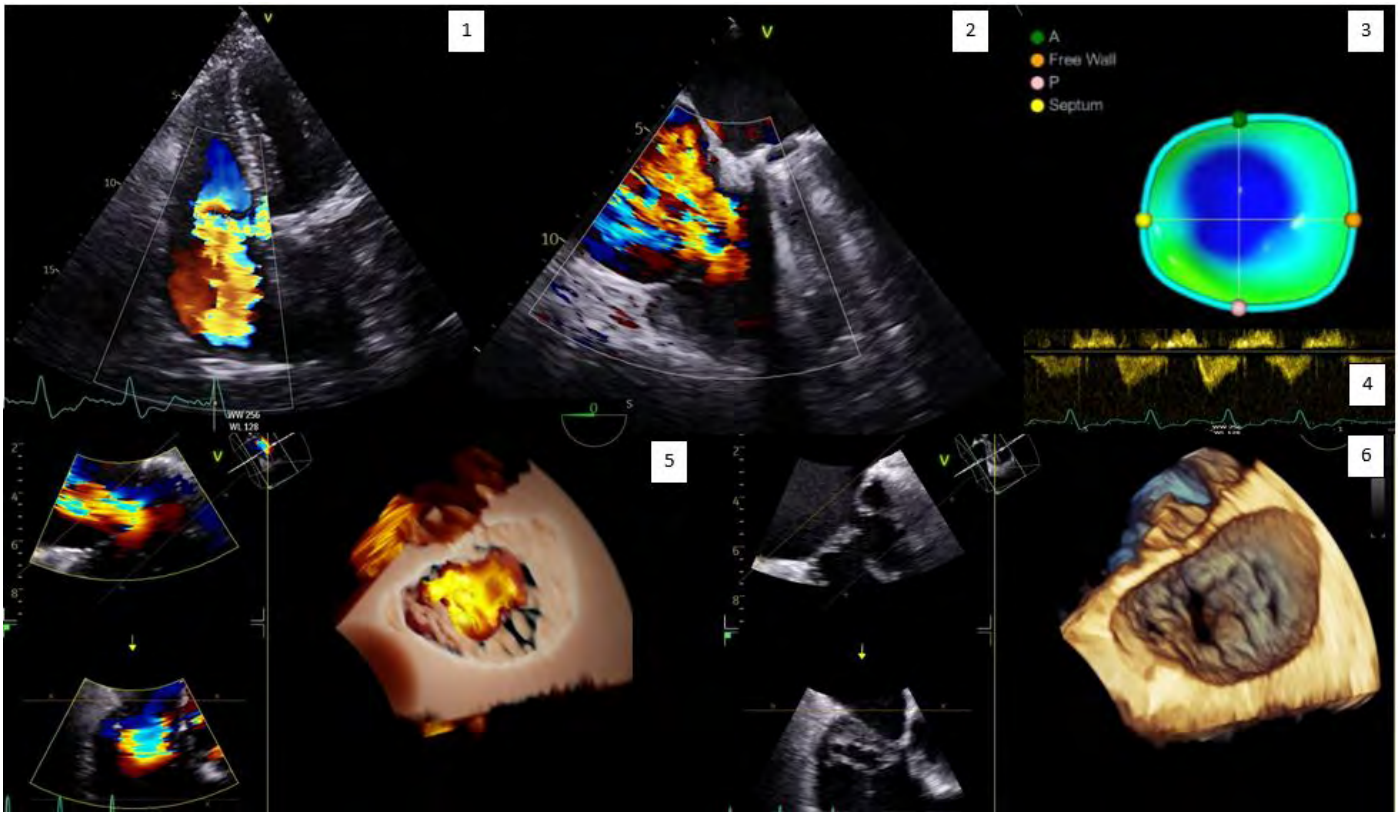

Ilustración 1. Estudio previo al procedimiento. 1. ETT apical con 4C IT masiva. 2 IT a 0º medioesofágico. 3: Reconstrucción 3D tricúspide. 4: Inversión de flujo en venas suprahepáticas. 5. FlexiLight 3D con color VT. 6: 3D VT. ETE: ecocardiograma transesofágico. ETT: ecocardiograma transtorácico. IT: insuficiencia tricúspide. VT: válvula tricúspide.

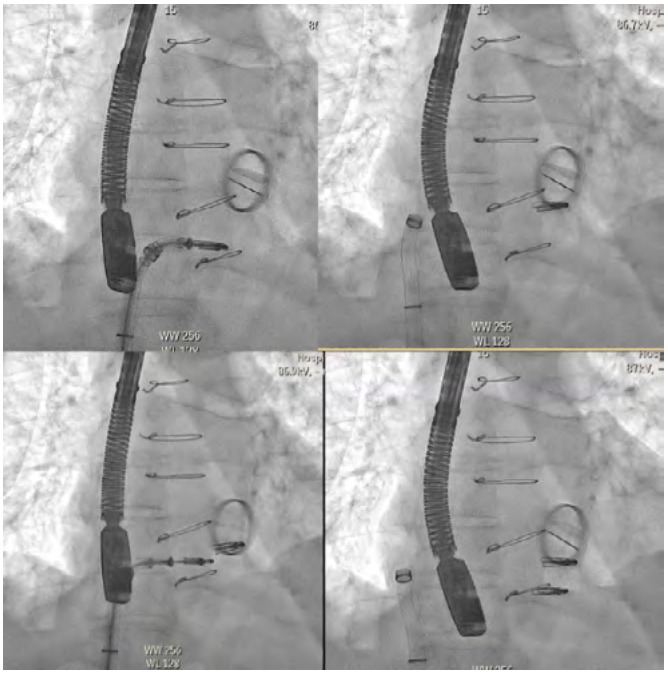

Ilustración 2. Imágenes de escopia durante procedimiento.

El procedimiento se realizó guiado por ecocardiografía transesofágica (ETE) y escopia. En ETE se objetiva una anatomía trivalva de la tricúspide con déficit de coaptación de 7 mm central. Se implanta el primer dispositivo entre el velo anterior y septal de la válvula tricúspide objetivando una reducción significativa del jet con persistencia de jet significativo, por lo que se implanta un segundo dispositivo con disposición más central quedando una insuficiencia tricúspide (IT) ligera residual y ligero comportamiento restrictivo (Gmed 3.8 mmHg). *(Ilustración 3).*

Posteriormente la paciente permaneció hospitalizada porque durante el procedimiento se objetivó trombo no obstructivo a nivel de la prótesis mitral con buena evolución tras tratamiento endovenoso con heparina sódica. Se comprueba previo al alta hospitalaria normofunción protésica de válvula mitral e IT que se describe como moderada con comportamiento ligeramente restrictivo *(Ilustración 4)*. En situación de estabilidad clínica se decidió alta hospitalaria con tratamiento anticoagulante con Acenocumarol en rango de INR 3-4. Actualmente continúa con sesiones de Hospital de IC pero presenta mejoría de signos de IC (disminución de peso y aumento de capacidad funcional).

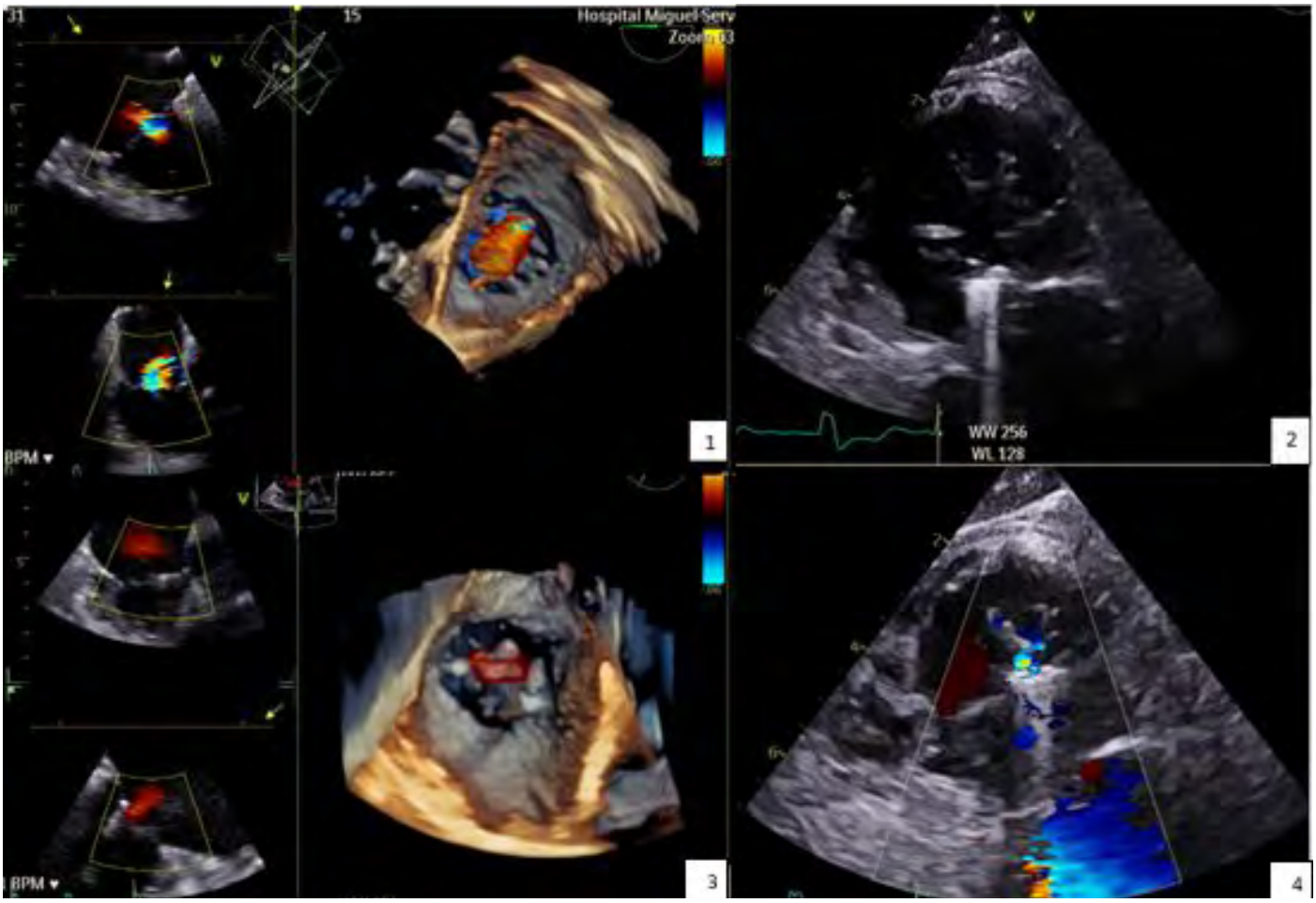

Ilustración 3. Imágenes ETE durante procedimiento. 1: 3D color con déficit coaptación central. 2: Transgástrico eje corto con implante de primer Triclip. 3:3D color al finalizar el procedimiento. 4: Transgástrico eje corto tras implante de segundo Triclip. ETE: ecocardiograma transesofágico.

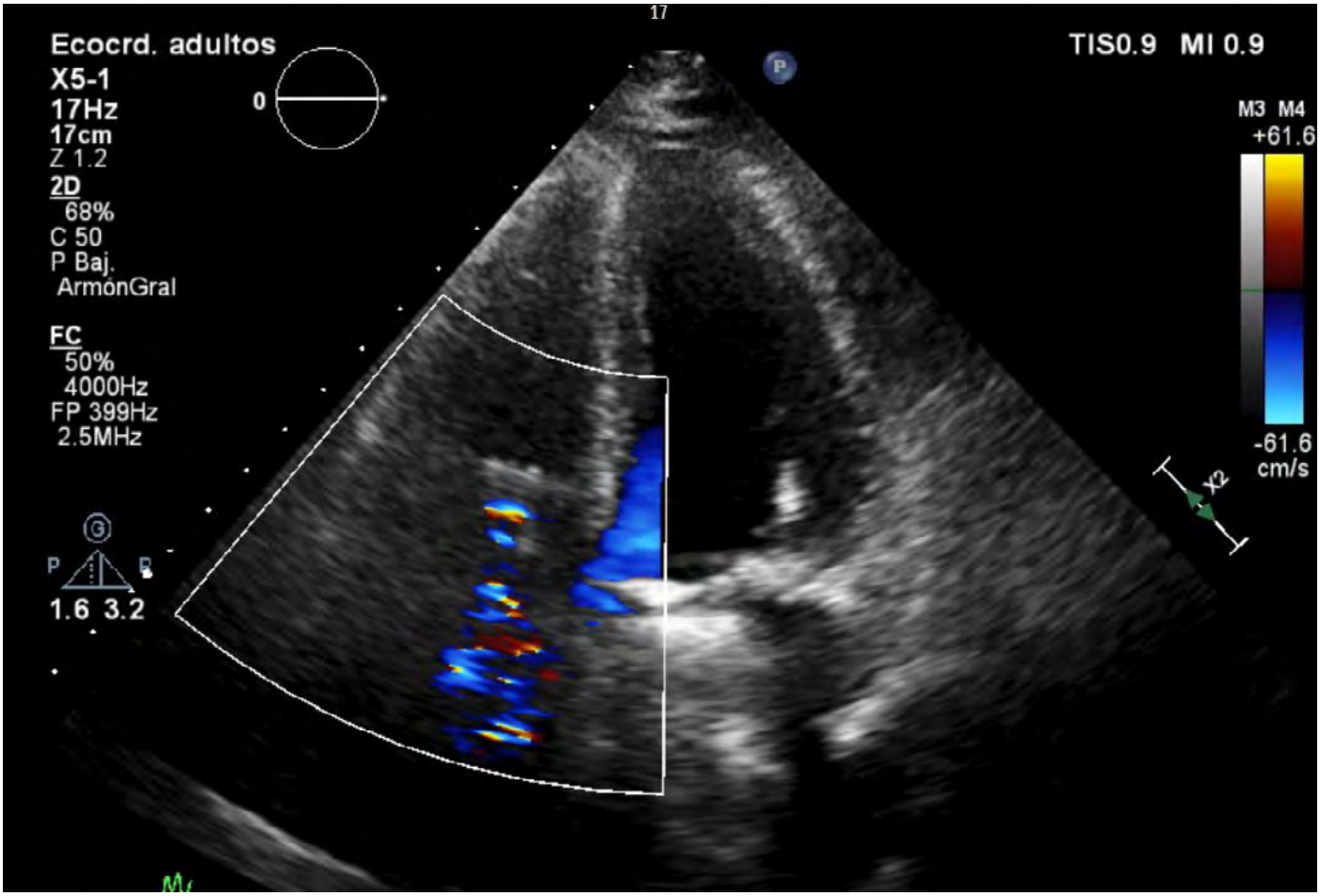

Ilustración 4. ETT post implante de Triclip previo a alta hospitalaria.

DISCUSIÓN Y CONCLUSIONES

La insuficiencia tricúspidea (IT) es una valvulopatía frecuente que cursa con síntomas insidiosos, lo que se traduce en un retraso a la hora de aplicar estrategias correctoras invasivas. En la mayoría de casos es secundaria a valvulopatías izquierdas o disfunción miocárdica, y en ocasiones puede aparecer en el seguimiento tardío tras cirugía valvular izquierda. La presencia de IT se relaciona con un aumento de la morbilidad y mortalidad de los pacientes en su seguimiento. Concretamente, la mortalidad de la IT severa es hasta 3 veces mayor que en aquellos casos moderados o leves, siendo clave el diagnóstico precoz de la misma. Actualmente el tratamiento médico de la IT se encuentra limitado al uso de diuréticos para el tratamiento de la congestión y el manejo de las causas subyacentes en los casos de IT secundaria. Sin embargo, a pesar de una buena respuesta inicial, es frecuente el desarrollo de resistencia diurética en estados avanzados con IT significativa, lo cual también confiere un peor pronóstico[1-2].

La cirugía aislada sobre valvulopatía tricuspídea cursa con una elevada mortalidad intrahospitalaria, aproximadamente el 10% en centros con experiencia, y no se valora correctamente su riesgo quirúrgico con los scores tradicionales como STS score y Euroscore II. Por todo ello, la terapia de reparación percutánea se encuentra en auge para proporcionar una alternativa a aquellos pacientes con alto riesgo quirúrgico. De todas ellas, la más extendida es la reparación percutánea borde a borde (Triclip)[3-4].

La indicación establecida en las guías de práctica clínica para este tipo de dispositivos es en pacientes sintomáticos, inoperables y con anatomía valvular adecuada. El impacto de estos dispositivos se ha analizado en el estudio TRILUMINATE donde se observó que la técnica era segura, con un alto porcentaje de éxito en el implante y proporcionaba una mejoría en la calidad de vida de estos pacientes, sin impacto a nivel de mortalidad por todas las causas. Un ensayo posterior recientemente publicado con 350 pacientes incluidos, arroja también resultados satisfactorios con reducción sostenida de la IT a un año en el 89% de los pacientes, mejoría en la calidad de vida y baja tasa de complicaciones[4-7].

En aquellos pacientes en los que se valore TriClip, es fundamental la valoración ecocardiográfica incluyendo la realización de ecocardiograma transesofágico. En la *Tabla 1* se resumen los criterios anatómicos para la realización de la técnica. Es importante recalcar que además de una anatomía favorable, se debe contar con una ca-

lidad de imagen suficiente que permita posteriormente guiar el procedimiento[1,8].

En conclusión, se trata de una técnica alternativa a la cirugía de reparación valvular en pacientes con un riesgo quirúrgico elevado, que presenta una baja tasa de complicaciones y puede proporcionar una mejora en la morbilidad de los mismos. Sin embargo, son necesarios estudios con mayor población y tiempo de seguimiento para establecer el impacto a largo plazo.

ANATOMÍA FAVORABLE	ANATOMIA VIABLE	ANATOMÍA DESFAVORABLE
Gap de coaptación septolateral ≤ 7 mm.	Gap de coaptación septolateral > 7 mm pero ≤ 8,5 mm.	Gap de coaptación septolateral > 8,5 mm.
Jet de localización anteroseptal	Jet de localización posteroseptal.	Jet de localización anteroposterior.
Morfología valvular trivalva.	Morfología valvular no trivalva.	Tetherig marcado de los velos.
Prolapso o flail circunscrito.	Presencia de cables de dispositivos sin impacto en los velos.	Presencia de cables de dispositivo con impacto en los velos.
		Engrosamiento, acortamiento (reumático, carcinoide) o perforación de los velos.
		Ángulo de aproximación desfavorable del dispositivo.
		Mala visualización por ETE de los velos.

Tabla 1. Valoración anatómica por ETE previo al procedimiento. Modificado de Hahn et al. 2023.

BIBLIOGRAFÍA

1 *Moñivas Palomero et al. Tratamiento percutáneo de la insuficiencia tricuspídea. Procedimiento detallado guiado por imagen con MitraClip. REC Interv Cardiol. 2020;2(2):118-128*

2 *Sadeghpour A, et al. Impact of severe tricuspid regurgitation on long term survival. Res Cardiovasc Med., 2 (2013), pp. 121-126.*

3 *Dreyfus J, et al. Isolated tricuspid valve surgery: impact of aetiology and clinical presentation on outcomes.Eur Heart J., 41 (2020), pp. 4304-4317.*

4 *Nickenig G, et al. Transcatheter edge-to-edge repair for reduction of tricuspid regurgitation: 6-month outcomes of the TRILUMINATE single-arm study. Lancet., 394 (2019), pp. 2002-2011.*

5 *Lurz P, et al. Transcatheter Edge-to-Edge Repair for Treatment of Tricuspid Regurgitation. J Am Coll Cardiol., 77 (2021), pp. 229-239.*

6 *Freixa X, et al. El sistema TriClip para la reparación transcatéter de la válvula tricúspide. Estudio multicéntrico español. Rev Esp Cardiol. 2022; 75 (10): 798-805*

7 *Sorajja P, et al. Transcatheter Repair for Patients with Tricuspid Regurgitation. N Engl J Med 2023;388:1833-1842*

8 *Hahn RT, Brener MI, Cox ZL, Pinney S, Lindenfeld JA. Tricuspid Regurgitation Management for Heart Failure. JACC Heart Fail. 2023;11(8):1084-1102.*

Trombo en tránsito.

Vanesa Alonso-Ventura*, Rodrigo Gallardo Lobo, Pilar Lapuente González, Marta López Ramón, Javier Jimeno Sánchez.
Servicio de Cardiología, Hospital Universitario Miguel Servet, Zaragoza.

Autor para correspondencia: Vanesa Alonso Ventura. Servicio de Cardiología. Hospital Universitario Miguel Servet. Paseo Isabel la Católica 1-3. 50.009, Zaragoza.

Correo electrónico: valonsov@salud.aragon.es

No existen conflictos de intereses ni fuentes de financiación que declarar.

INTRODUCCIÓN

Los trombos en tránsito suponen una situación inusual con una alta tasa de mortalidad que deben ser manejados como una emergencia clínica grave. Sin embargo, el tratamiento óptimo aún no ha sido bien establecido.

CASO

Mujer obesa de 35 años, fumadora ocasional y en tratamiento con anticonceptivos orales, que acude a urgencias por disnea súbita.

En su examen físico se observó taquipnea en reposo asociada a una baja saturación de oxígeno, tendencia a taquicardia e hipotensión arterial, con hinchazón en el gemelo derecho sugestiva de trombosis venosa profunda.

Estos hallazgos, junto con un electrocardiograma anormal que muestra taquicardia sinusal y onda T negativa en derivaciones inferiores *(Figura 1-A),* así como una elevación de marcadores de necrosis miocárdica y D-dímero (15641 µg/L), llevaron a realizar una angiografía pulmo-

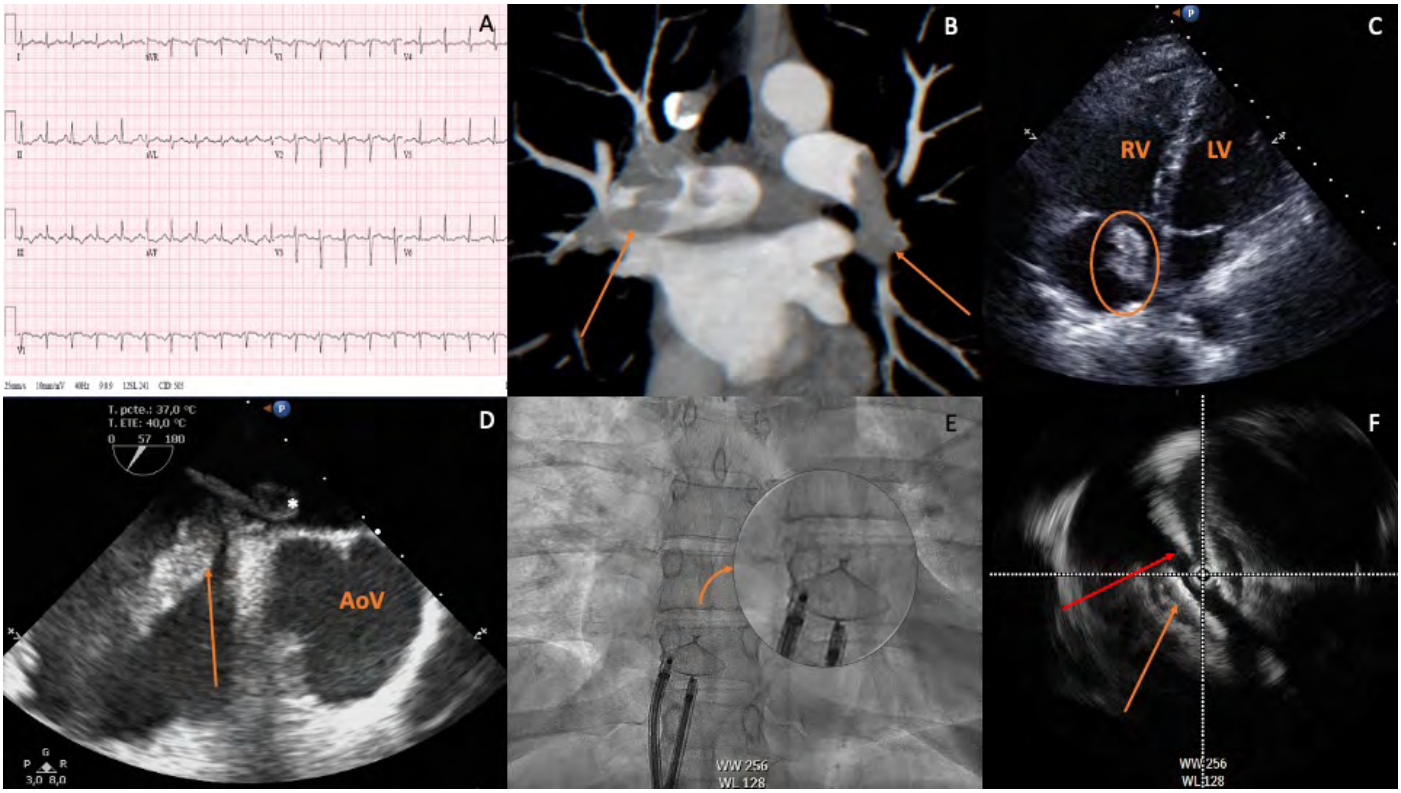

Figura 1. A. Electrocardiograma al ingreso que muestra taquicardia sinusal con ondas T negativas en las derivaciones inferiores. *B.* Tomografía computarizada. Extensos defectos de relleno en ambas arterias pulmonares (flechas naranjas). *C.* Ecocardiograma transtorácico, cuatro cámaras. Se observa una imagen hipoecoica adyacente al septo interauricular compatible con trombo en tránsito (indicado con un círculo naranja). *D.* Ecocardiograma transesofágico. Trombo que atraviesa un foramen oval permeable (asterisco blanco y flecha naranja). *E.* Cierre percutáneo del foramen oval permeable con dispositivo bajo guía angiográfica. *F.* Ecocardioscopia intracardiaca guiando el cierre percutáneo del foramen oval. Se observa el septo interauricular y ambas hemidiscos a cada lado del septo. La flecha roja señala el septo interauricular y la flecha naranja indica el dispositivo. RV: ventrículo derecho. LV: ventrículo izquierdo. AoV: Válvula Aórtica.

nar por tomografía computarizada, que reveló extensos defectos de relleno tromboembólico en el tronco pulmonar y sus ramas *(Figura 1-B - flechas naranjas)*.

Dada la inestabilidad hemodinámica, se realizó un ecocardiograma transtorácico (ETT) que detectó un ventrículo derecho dilatado con contractilidad preservada, hipertensión arterial pulmonar significativa (presión sistólica máxima 55 mmHg) y dos masas vermiformes adheridas al septo interauricular que, considerando el contexto clínico, fueron sugestivas de trombos en tránsito *(Figura 1-C)*.

Este hallazgo se confirmó con un ecocardiograma transesofágico (ETE) que mostró la presencia de un trombo que atravesaba el foramen oval permeable (FOP) y protruía en la aurícula izquierda *(Figura 1-D - asterisco blanco)*. Con este diagnóstico y tras comentar el caso con el cirujano cardiaco de guardia, se realizó fibrinólisis logrando la estabilización hemodinámica sin complicaciones hemorrágicas.

La paciente fue dada de alta con anticoagulación oral y se realizó ambulatoriamente 3 semanas después el cierre del FOP con un dispositivo OcclutechTM Figulla23/25 bajo guía angiográfica y ecográfica sin complicaciones *(Figura 1-E, F)*. Se verificó la ausencia de shunt con un estudio de burbujas 6 meses después del procedimiento.

DISCUSIÓN

La fibrilación auricular, insuficiencia cardíaca avanzada o tromboembolismo venoso son algunas de las condiciones clínicas que podrían relacionarse con trombos intracardíacos[1]. Los trombos en el corazón derecho (TCD) diagnosticados por ecocardiografía pueden dividirse en dos tipos: móviles y no móviles, preferiblemente ubicados en la aurícula derecha que en el ventrículo[2]. Normalmente, los TCD en tránsito pueden ser el resultado de una trombosis venosa profunda o formarse in situ debido a fibrilación auricular[3]. La prevalencia de trombos en tránsito detectados por ecocardiografía es muy inusual y varía entre el 10-18% dependiendo de la serie[4], siendo más frecuente entre pacientes con tromboembolismo pulmonar[5].

Se pueden describir tres tipos principales de TCD por ecocardiografía[3]. El tipo A, el más común de ellos, se origina en el sistema venoso profundo; su apariencia vermiforme y su movilidad pueden explicar su mayor riesgo de embolización. El trombo de tipo B, que está firmemente adherido a la cavidad y tiene forma ovalada, probablemente se origine directamente dentro de la aurícula o el ventrículo. Los trombos de tipo C, que se asemejan a mixomas cardíacos, son muy raros y altamente móviles. Mientras que el ETT es el primer enfoque diagnóstico, si no es suficiente, el ETE permite, en algunos casos, localizar el trombo en el tronco pulmonar o a través de un FOP, siendo útil incluso para diferenciar entre un trombo móvil y una red de Chiari.

Los TCD en tránsito son una entidad clínica importante debido a elevada mortalidad, especialmente en aquellos pacientes que no reciben un tratamiento adecuado durante las primeras horas[6]. Existen diferentes modalidades de tratamiento como la terapia de anticoagulación, la fibrinolisis sistémica y la embolectomía quirúrgica. A pesar de que el tratamiento de estos pacientes supone un aspecto controvertido, se ha observado que tanto la cirugía como los trombolíticos reducen la mortalidad en comparación con la anticoagulación simple[1]. Por este motivo, aunque no hay evidencia clara al respecto, en la mayoría de los centros se acepta que en situaciones críticas (hipotensión grave o hipoxemia sostenida) podría indicarse la embolectomía quirúrgica o la terapia fibrinolítica frente a la anticoagulación simple (dependiendo de la disponibilidad o experiencia de cada centro). Sin embargo, en sujetos clínica y hemodinámicamente estables o en centros sin experiencia, podría considerarse la terapia de anticoagulación[3].

BIBLIOGRAFÍA

1 *Belharty N, El Azouzi R, Chafai Y, et al. 2020 Concomitant in-situ and in transit right heart thrombi: a case report. Pan Afr Med J 37.*

2 *Chapoutot L, Tassigny C, Nazeyrollas P, et al. 1995 [Pulmonary embolism and thrombi of the right heart]. Arch Mal Coeur Vaiss 88:1723–1728.*

3 *Otoupalova E, Dalal B, Renard B 2017 Right heart thrombus in transit: a series of two cases. Crit Ultrasound J 9:14.*

4 *Casazza F, Bongarzoni A, Centonze F, et al. 1997 Prevalence and prognostic significance of right-sided cardiac mobile thrombi in acute massive pulmonary embolism. Am J Cardiol 79:1433–1435.*

5 *Dalen JE 2017 Free-Floating Right Heart Thrombi. Am J Med 130:501.*

6 *Rose PS, Punjabi NM, Pearse DB 2002 Treatment of Right Heart Thromboemboli. Chest 121:806–814.*

Asistencia ventricular de larga duración desde soporte circulatorio de corta.

David Gómez Martín, Mario Martínez Fleta, Araceli Sánchez Page, Luis Cerdán Ferreira, Marta Antonio Martín, Isabel Ezpeleta Sobrevía, Ana Portolés Ocampo, Ana Marcén Miravete, Teresa Blasco Peiró.
Servicio de Cardiología, Hospital Universitario Miguel Servet, Zaragoza.

INTRODUCCIÓN

La Insuficiencia Cardiaca (IC) es un síndrome clínico caracterizado por síntomas típicos (disnea, inflamación de tobillos...) y signos (elevación de presión venosa, crepitantes y edema) causados por una anomalía cardiaca estructural o funcional que produce elevación de las presiones intracardiacas o gasto cardiaco inadecuado. La prevalencia estimada de esta patología en nuestro medio es de un 2% de la población, con una incidencia en aumento debido al envejecimiento de la población1.

Supone un espectro dinámico con distintos estadios e implicaciones a la hora de indicar tratamientos, intervenciones y pronóstico a largo plazo[1,2]. El estadio D, según las guías de la American Heart Association (AHA), corresponde a aquellos pacientes con insuficiencia cardiaca avanzada, estos pacientes suponen aproximadamente el 10% de los pacientes con insuficiencia cardiaca, con un crecimiento en los últimos años debido al desarrollo de tratamientos que incrementan la supervivencia[3].

Según el documento de consenso de la European Society of Cardiology (ESC) se define como pacientes que, pese a tratamiento óptimo, presentan:

1) Síntomas severos y persistentes de IC (clase funcional III o IV).

2) Función sistólica severamente deprimida <30%, fracaso aislado de ventrículo derecho (VD), valvulopatías o anomalías congénitas no operables o elevación persistente de péptidos natriuréticos.

3) Episodios de congestión sistémica, bajo gasto o descargas de dispositivos que condicionen hospitalización o visita no programada.

4) Disminución severa de la capacidad de ejercicio o consumo de oxígeno en ergoespirometría de causa cardiaca.

Estos pacientes presentan tasas de mortalidad superiores al 25% anual. Es importante la identificación precoz para remitir a centros con unidades de IC avanzada y valorar opciones de terapias avanzadas antes de que resulte fútil, se haya establecido fallo multiorgánico o contraindicaciones para la realización de las mismas[4].

No todos los pacientes en situación de IC avanzada son iguales, el fenotipado es fundamental para establecer el pronóstico y los tiempos de actuación. La escala sugerida por las guías de práctica clínica es la del registro de soporte mecánico circulatorio (INTERMACS), según la que se establecen siete perfiles en función de características clínicas de los mismos.

Una de las terapias disponibles en aquellos pacientes con IC avanzada, bien como terapia de destino cuando el trasplante se encuentra contraindicado, o bien como terapia puente a resolución de las contraindicaciones, son los Dispositivos de Asistencia Ventricular Izquierda de larga duración (DAVI), estos dispositivos suplen la función del ventrículo izquierdo extrayendo sangre del VI y expulsándola en la aorta torácica ascendente. El estudio para la indicación de este tipo de dispositivos difiere ligeramente del estudio pretrasplante siendo el aspecto más diferencial la valoración de la función del ventrículo derecho con parámetros clínicos, ecocardiográficos y hemodinámicos. Además de una correcta valoración de la situación social y de la fragilidad del paciente, siendo estos condicionantes de la supervivencia a largo plazo de los pacientes soportados con DAVI.

RESULTADOS

Se trata de un paciente de 68 años, diabético tipo II, exfumador con antecedentes de un hipotiroidismo por amiodarona y una Enfermedad Renal Crónica (ERC) multifactorial estadio III. A nivel cardiológico presenta una miocardiopatía de origen mixto de larga data; familiar (mutaciones de significado incierto en genes ALMS1 y MYH6) e isquémica (enfermedad de dos vasos con intervencionismo coronario sobre coronaria derecha y descendente anterior).

El paciente se encontraba en clase funcional (CF) I-II de la NYHA, con tratamiento con cuádruple terapia a dosis intermedias en seguimiento en consultas de IC. En seguimiento se objetiva elevación progresiva de péptidos natriuréticos, sin sintomatología congestiva aparente, pero si con clínica de intolerancia progresiva al esfuerzo con síntomas de bajo gasto, empeoramiento de CF y necesidad de desescalada de tratamiento neurohormonal por episodios de hipotensión arterial. Ante dichos hallazgos, se incluye al paciente en programa ambulatorio de terapia con Levosimendán y se cursa ingreso para

realización de estudio y valoración de terapias avanzadas.

En ingreso se objetiva en Ecocardiograma Transtorácico (ETT) FEVI severamente deprimida 20%, con función ventricular derecha (FEVD) preservada e Insuficiencia Mitral (IM) grado III con hipertensión pulmonar moderada que se confirma en cateterismo derecho, presión arterial pulmonar (PAP) 65/31(46) mmHg, con presión capilar pulmonar (PCP) 36mmHg y resistencias vasculares 1.95 uWoods *(Ilustración 1)*.

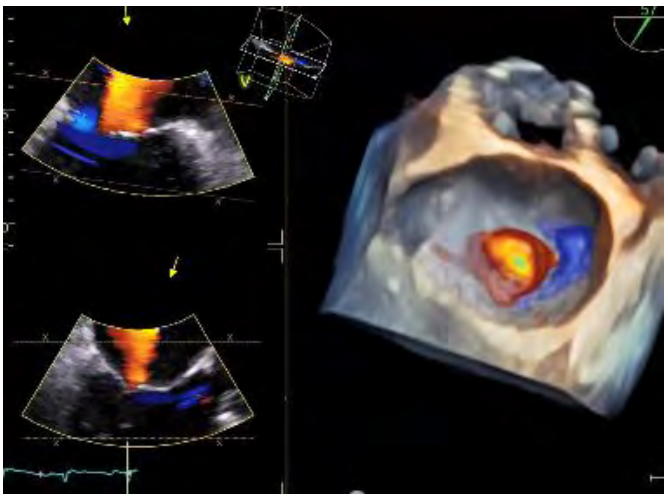

Ilustración 1. ETE 3D IM.

Reingreso precoz por descompensación de IC sin claro desencadenante. Inicialmente buena evolución clínica con diuresis abundante, precisando soporte inotrópico a dosis medias por congestión refractaria. Presenta caída en fibrilación auricular (FA) con respuesta ventricular rápida que condiciona empeoramiento clínico y hemodinámico requiriendo ETE y cardioversión sin mejoría clínica (situación de edema agudo de pulmón) y fracaso renal progresivo, por lo que se decide implante de dispositivo de asistencia ventricular de corta duración con Impella, inicialmente CP y posteriormente 5.5 por vía axilar derecha *(Ilustración 2)*. En dicha situación se revalora el caso y se decide implante de DAVI (HeartMate III, Abbott Medical) como terapia de destino con previo estudio del riesgo de fracaso de VD con parámetros ecocardiográficos, clínicos y hemodinámicos, en conjunto de riesgo intermedio.

Se realiza implante con buena evolución clínica posterior que permite alta hospitalaria tras ajuste de parámetros de dispositivo con cateterismo derecho previo a alta hospitalaria. En seguimiento el paciente continua recuperación, con mejoría clínica progresiva sin eventos isquémicos ni de sangrado.

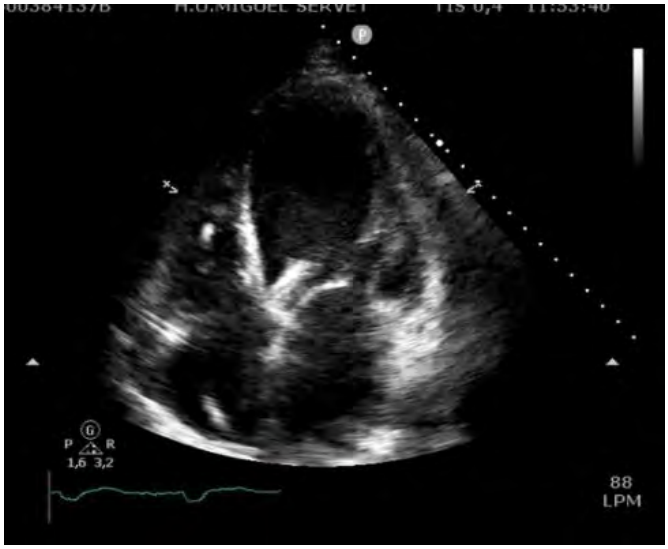

Ilustración 2. ETT A4C Impella normoposicionado.

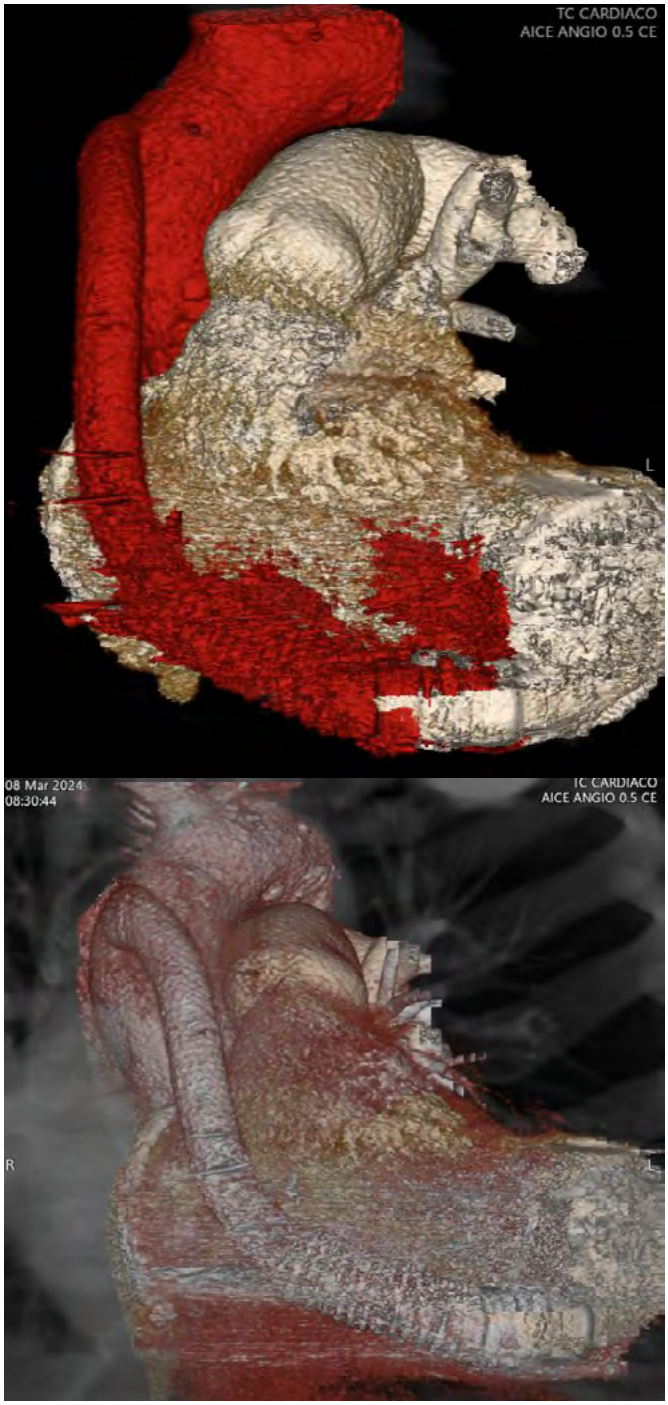

Ilustración 3. TAC cardiaco con reconstrucción de Graft Heart Mate III.

DISCUSIÓN Y CONCLUSIONES

El tratamiento médico óptimo ha prolongado la supervivencia de pacientes con IC. Es fundamental una identificación precoz de los pacientes con IC avanzada para anticiparse y proporcionar actitudes terapeúticas que mejoren el pronóstico de los mismos. En los últimos años, con el desarrollo de dispositivos de levitación magnética de última generación, presentan disminución de los fenómenos de hemocompatibilidad (trombosis de bomba, ictus embólicos...) y tasas de supervivencia similar TxC en los primeros dos años5.

La principal causa de muerte tras el implante de DAVI es el fracaso de VD, esto se debe a cambios a nivel hemodinámico fundamentalmente debido al aumento de la precarga del VD al mejorar el gasto cardiaco del paciente, a la disminución de la contractilidad miocárdica a expensas del septo, y pérdida del efecto de contención del pericardio tras la esternotomía. Por ello, la valoración previa al implante es fundamental para identificar predictores clínicos, ecocardiográficos o hemodinámicos[6,7,8]. Se han desarrollado distintos scores predictores de mortalidad en el seguimiento de estos pacientes como el Heart Mate 3 Risk que integra distintos ítems clínicos, analíticos, ecocardiográficos y hemodinámicos, estos pueden ser útil a la hora de plantearse como terapia de destino.

Para el implante se requiere situación de estabilidad. Puede ser necesario soporte mecánico de corta duración previo a implante. El manejo y seguimiento de estos pacientes es complejo y precisa de grupos multidisciplinares en la toma de decisiones.

BIBLIOGRAFÍA

1 *McDonagh T, et al. 2021 ESC Guidelines for the diagnosis and treatment of acute and chronic heart failure. European Heart Journal (2021) 42, 3599-3726*

2 *Heidenreich P, et al. 2022 AHA/ACC/HFSA Guideline for the Management of Heart Failure: Executive Summary: A Report of the American College of Cardiology/American Heart Association Joint Committee on Clinical Practice Guidelines. J Am Coll Cardiol. 2022 May, 79 (17) 1757–1780.*

3 *Crespo-Leiro M, et al. Advanced heart failure: a position statement of the Heart Failure Association of the European Society of Cardiology. Eur J Heart Fail. 2018 Nov;20(11):1505-1535.*

4 *Morris A, et al. Guidance for Timely and Appropriate Referral of Patients With Advanced Heart Failure: A Scientific Statement From the American Heart Association.Circulation. 2021 Oct 12;144(15):e238-e250.*

5 *Mehra M, et al. A Fully Magnetically Levitated Left Ventricular Assist Device — Final Report. N Engl J Med 2019;380:1618-1627*

6 *Coco V, et al. Right ventricular failure after left ventricular assist device implantation: a review of the literatura. J Thorac Dis. 2021 Feb;13(2):1256-1269*

7 *Frankfurter C et al. Predicting the Risk of Right Ventricular Failure in Patients Undergoing Left Ventricular Assist Device Implantation: A Systematic Review. Circ Heart Fail. 2020 Oct;13(10):e006994*

8 *Birati E, et al. Left Ventricular Assist Devices in the Management of Heart Failure. Card Fail Rev. 2015 Apr; 1(1): 25–30*

Embolismo coronario: distintas etiologías, distinto manejo.

Ignacio Lasierra Lavilla*[1], Vanesa Alonso Ventura[2], David Gómez Martín[2], María José Calpe Gil[1], Antonela Lukic Otanovic[3], Javier Jimeno Sánchez[1,2].
[1]Servicio de Medicina Interna, Hospital Obispo Polanco, Teruel.
[2]Servicio de Cardiología, Hospital Miguel Servet, Zaragoza.
[3]Servicio de Cardiología, Hospital Clínico Universitario Lozano BLesa, Zaragoza.

Autor para correspondencia: Ignacio Lasierra Lavilla. Servicio de Medicina Interna. Hospital Obispo Polanco. Av. Ruiz Jarabo, s/n, 44002, Teruel.

Correo electrónico: ilasierral@gmail.com

No existen conflictos de intereses ni fuentes de financiación que declarar.

Palabras clave: Embolismo coronario; infarto agudo de miocardio; COVID-19; foramen oval permeable; anticoagulación.

Key words: Coronary embolism; acute myocardial infarction, COVID-19, patent foramen ovale, anticoagulation.

RESUMEN

El embolismo coronario es una causa infrecuente de síndrome coronario agudo que se asocia con estados protrombóticos y una serie de situaciones predisponentes (fibrilación auricular, miocardiopatías, valvulopatías, etc). La clínica es similar a la presentada en los eventos secundarios a aterosclerosis coronaria, pero en la coronariografía se objetiva habitualmente coronarias sanas y la característica imagen de material embólico. A continuación, presentamos dos casos de infarto agudo de miocardio embólico con características etiopatogénicas distintas: el primero de ellos en una paciente con fibrilación auricular y control subóptimo de su anticoagulación; el segundo caso en probable relación a embolización paradójica en paciente con trombosis venosa profunda en contexto de reciente neumonía COVID-19 y presencia de foramen oval permeable. Resulta fundamental efectuar un manejo adecuado en función de la etiopatogenia subyacente para evitar eventos tromboembólicos recurrentes.

ABSTRACT

Coronary embolism is an infrequent cause of acute coronary syndrome that is associated with prothrombotic states and some predisposing situations (atrial fribrilation, cardiomyopathies, valve disease). The clinic is similar to that presented in events secondary to coronary atherosclerosis, but coronary angiography usually shows healthy coronary arteries and the characteristic image of embolic material. Below, we present two cases of acute embolic myocardial infarction with different etiopathogenic characteristics: the first of them in a patient with atrial fibrillation and suboptimal control of her anticoagulation; the second case was probably related to paradoxical embolization in a patient with deep vein thrombosis in the context of recent COVID-19 pneumonia and the presence of a patent foramen ovale. Appropriate management based on the underlying etiopathogenesis is essential to avoid recurrent thromboembolic events.

INTRODUCCIÓN

El embolismo coronario es una causa infrecuente de infarto agudo de miocardio (IAM), ya que las arterias coronarias están más protegidas de eventos embólicos que otras partes del organismo dado su origen perpendicular al flujo aórtico[1]. Clínicamente su presentación es indistinguible del clásico IAM secundario a ateroesclerosis coronaria. Sin embargo, en el cateterismo hallamos arterias coronarias normales o con mínima aterosclerosis y la característica imagen de material embólico. Se han asociado con el IAM embólico situaciones como la fibrilación auricular (FA), valvulopatías (fundamentalmente estenosis mitral reumática), prótesis valvulares, foramen oval permeable o endocarditis bacteriana[2,3,4]. Así mismo, ya que esta entidad tiene una importante relación con estados protrombóticos y de hipercoagulabilidad, recientemente se han descrito casos de IAM embólico como complicación en pacientes con infección COVID-19[5,6,7]. Presentamos dos casos clínicos de IAM embólico con características etiopatogénicas distintas.

CASO 1

Mujer de 89 años con antecedentes personales de FA permanente (CHADsVASc 4 y HAS-BLED 2), ingreso previo por tromboembolismo pulmonar y trombosis de la vena subclavia derecha, además de un episodio de colitis isquémica. Se encontraba en tratamiento con bisoprolol a dosis bajas (2.5 mg en desayuno) y anticoagulada con acenocumarol. Acudió a Urgencias por cuadro de dolor torácico irradiado a brazo izquierdo de una

hora de evolución. A su llegada, con persistencia del dolor, se objetiva en electrocardiograma (ECG) FA a 78 latidos por minuto y elevación transitoria del segmento ST en derivaciones III-aVF y V5-6, normalizando tras tratamiento con nitroglicerina intravenosa, además de bloqueo completo de rama derecha ya conocido previamente *(Imagen 1.A)*.

posterolateral de la arteria coronaria derecha, sin compromiso del flujo *(Imágenes 1.D y 1.E)*. Se comprobó con técnica de imagen intracoronaria la ausencia de placa complicada en la coronaria derecha próximo-medial que pudiera haber generado dicho trombo (imágenes 1.C y 1.F). Se realizó un ecocardiograma objetivando hipocinesia lateral e inferolateral con una fracción de

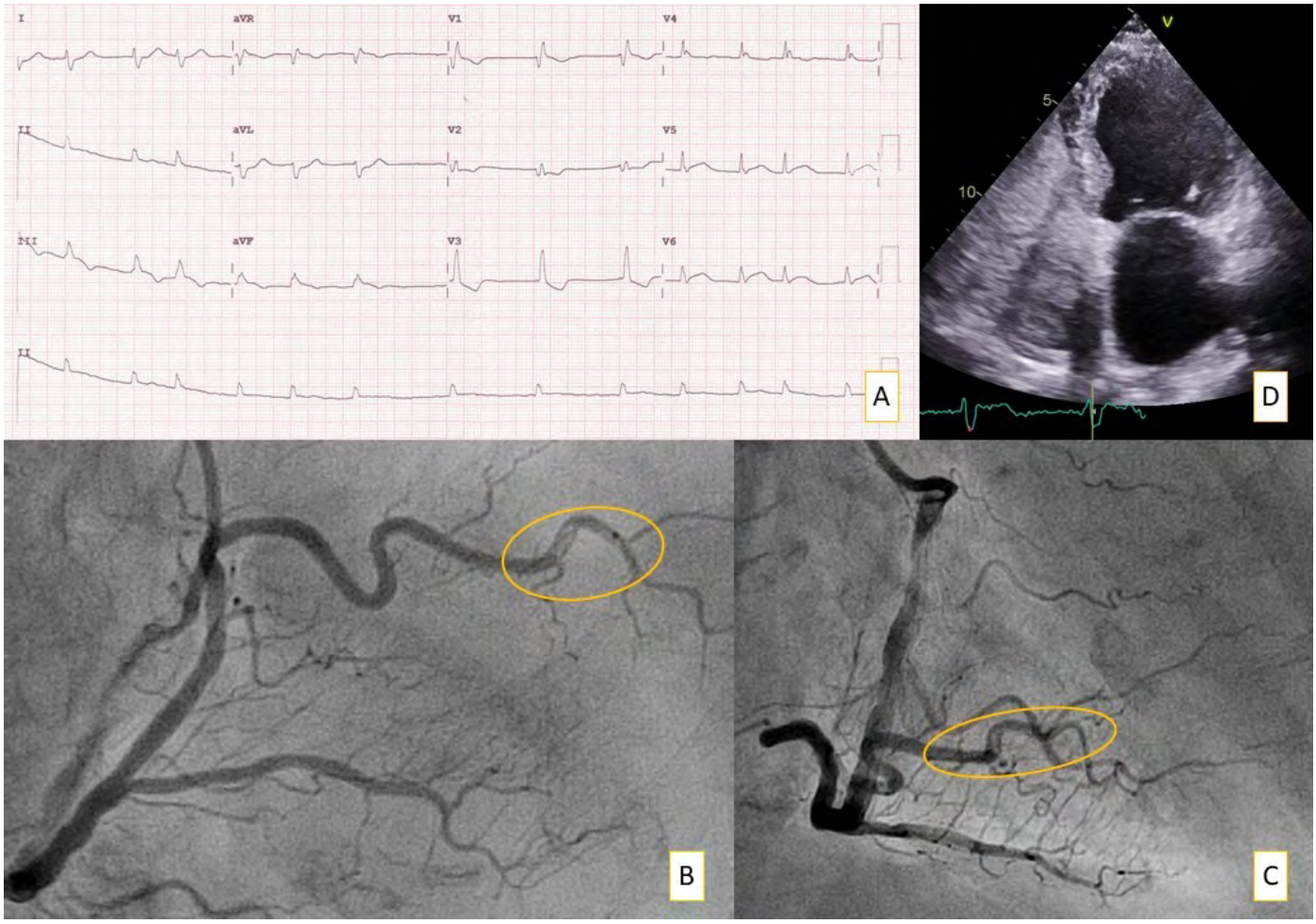

Figura 1. **Infarto agudo de miocardio cardioembólico inferoposterolateral**. *A:* Electrocardiograma: fibrilación auricular con bloqueo de rama derecha y elevación de segmento ST en dericaciones III-aVF y V5-6. *B:* Ecocardiografía que muestra test de suero salino agitado con ausencia de paso de burbujas a cavidades derechas. *C:* Cateterismo (OAI 45º) que muestra segmentos proximales y medios de arteria coronaria derecha, sin compromiso del flujo, con estenosis moderada en segmento medio sin aparentes imágenes angiográficas de placa complicada. *D:* Cateterismo (RAO 0, CRA 32º) que muestra trombo a nivel distal de la rama posterolateral de la coronaria derecha (flecha). *E:* Cateterismo (RAO 30, CRA 0º) señalando dicha imagen de trombo en rama posterolateral (flecha). F: Imagen intracoronaria con tomografía de coherencia óptica del segmento medio de la coronaria derecha, que objetiva placa fibrolípidica no complicada.

A la exploración se encontraba hemodinámicamente estable y eupneica en reposo con tonos cardiacos arrítmicos y sin soplos a la auscultación cardiaca. En la analítica destacó un ratio internacional normalizado (INR) de 1,48 (rango infraterapéutico) y una troponina T ultrasensible inicial de 130 ng/l que aumentó hasta 969 ng/l. Ingresó en Cardiología asintomática y bajo telemetría con diagnóstico de síndrome coronario agudo sin elevación del ST (SCASEST) de alto riesgo por haber presentado elevación transitoria del ST.

Se realizó cateterismo cardiaco a las 24 horas mostrando ausencia de lesiones angiográficamente significativas, con imagen de trombo a nivel distal de la rama

eyección del ventrículo izquierdo (FEVI) conservada y ausencia de foramen oval permeable (FOP) al no existir paso de burbujas a cavidades izquierdas en el test de suero salino agitado *(Imagen 1.B)*.

Con estos datos fue diagnosticada de IAM de probable origen cardioembólico en paciente con fibrilación auricular permanente e INR infraterapeutico. Se inició tratamiento con dabigatran 110 mg cada 12 horas (›80 años) tras objetivar un control subóptimo del INR en los meses previos. Se mantuvo el tratamiento con bisoprolol como estrategia de control de frecuencia de FA. La paciente desestimó completar el estudio de trombofilia.

CASO 2

Varón de 62 años con antecedentes de hipertensión arterial, dislipemia, diabetes mellitus tipo 2, obesidad, exfumador y consumo perjudicial de alcohol. Dos días después de haber recibido el alta por neumonía COVID-19 bajo tratamiento con heparina a dosis profilácticas que el paciente no se administró, acude a Urgencias por cuadro de dolor torácico irradiado a brazo izquierdo, de comienzo súbito, asociando diaforesis y náuseas.

La exploración física mostró signos de sospecha de trombosis venosa profunda (TVP), y en el ECG se objetivó ritmo sinusal a 57 latidos por minuto con elevación del segmento ST en las derivaciones inferolaterales *(Imagen 2.A)*.

Se realizó una angio-tomografía computarizada (angioTC) de arterias pulmonares que descartó un posible troboembolismo pulmonar y una coronariografía urgente con hallazgo de embolismos distales en arterias coronarias descendente anterior, diagonal y circunfleja, con ausencia de lesiones ateroscleróticas significativas *(Figs. 2.C, 2.D y 2.E)*. Se realizó imagen intracoronaria con tomografía de coherencia óptica de descendente anterior proximal y tronco coronario izquierdo *(Imagen 2.F)*, sin lesiones ni trombo intracoronario a dicho nivel. En la analítica destacó un dímero D de 617 ng/mL y una troponina T ultrasensible pico de 3314 ng/l.

Se realizó un ecocardiograma mostrando FEVI conservada con hipocinesia inferior e inferolateral, y paso precoz de burbujas a cavidades izquierdas tras maniobra de

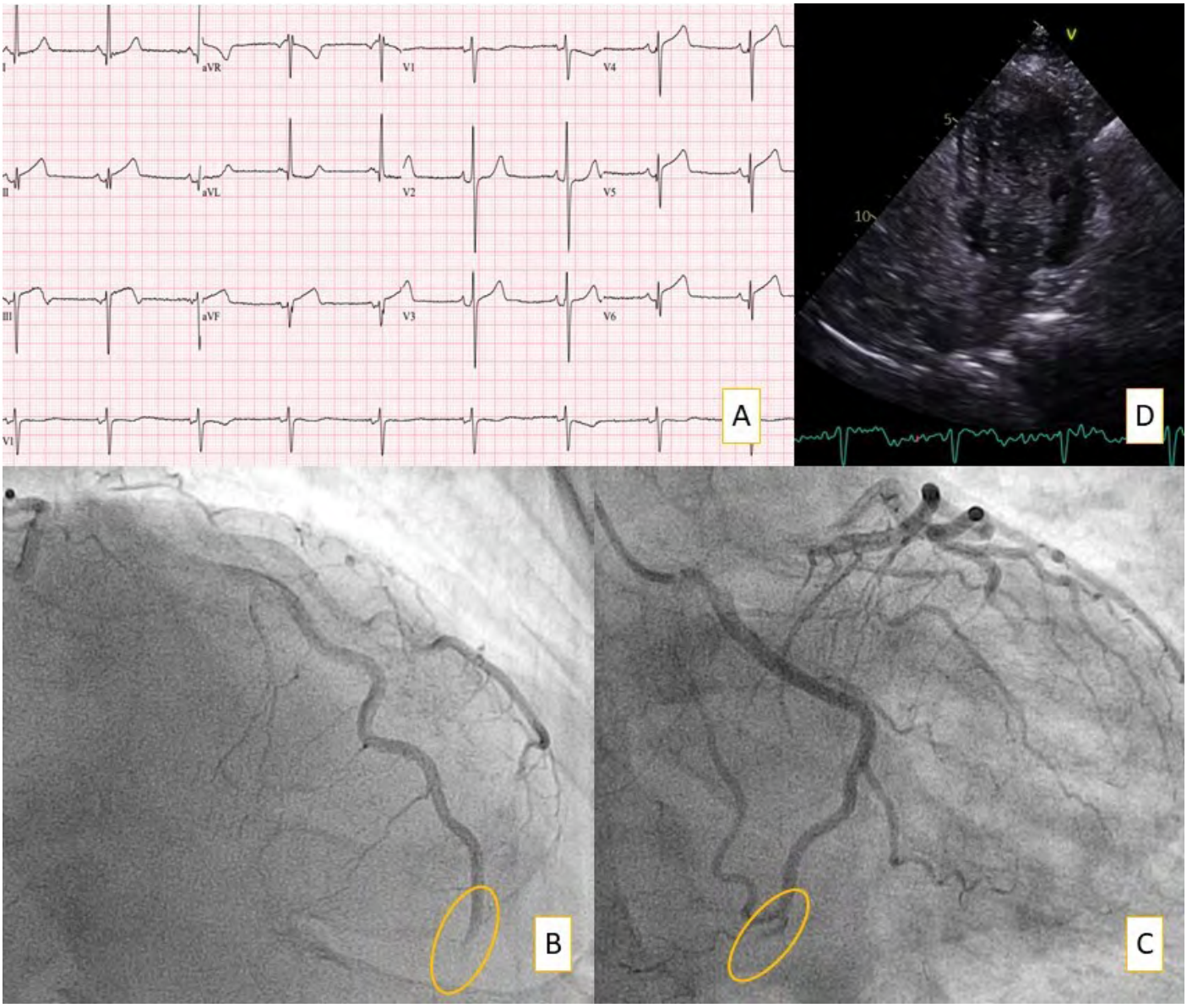

Figura 2. **Infarto agudo de miocardio embólico anterior e inferolateral.** *A:* Electrocardiograma: ritmo sinusal con elevación de ST en derivaciones V3-6 y II-III-aVF. *B:* Ecocardiografía que muestra test de suero salino agitado con paso de burbujas a cavidades derechas, tras maniobra de Valsalva *C:* Cateterismo (RAO 32, CRA 28º) que muestra arteria descendente anterior sin lesiones significativas en segmentos proximales y medios, pero flujo lento distal. *D:* Cateterismo (RAO 32, CRA 28º) que muestra imagen de embolismo en segmento apical de descendente anterior (flecha), ausencia de flujo distal. *E:* Cateterismo (RAO 0, CUA 30º) señalando imagen de embolismo en circunfleja distal (flecha), ausencia de flujo. *F:* Imagen intracoronaria con tomografía de coherencia óptica de descendente anterior proximal y tronco coronario izquierdo, sin lesiones ni trombo intracoronario a dicho nivel.

Valsalva con test de suero salino agitado sugestivo de FOP *(Imagen 2.B)*. También se llevó a cabo una ecografía-doppler de extremidades inferiores diagnosticando TVP poplítea izquierda. Durante su ingreso, no presentó eventos arrítmicos como FA durante la monitorización de 72h.

Con estos datos se diagnosticó de IAM debido a probable embolización paradójica en paciente con TVP en contexto de reciente neumonía COVID-19 y presencia de FOP. Fue tratado con heparina de bajo peso molecular a dosis anticoagulantes durante el ingreso, siendo dado de alta con acenocumarol durante 6 meses. Ambulatoriamente se realizó el cierre del FOP sin complicaciones y no ha vuelto a presentar nuevos eventos tromboembólicos.

DISCUSIÓN

El embolismo coronario es una causa poco frecuente de IAM. Debido a la dificultad diagnóstica que presenta esta patología, se desconoce cuál es su prevalencia exacta (algunos estudios hablan de un 3% de los infartos)1. Se estima que entre un 4% y un 7% de los IAM no presentan lesiones coronarias, englobando un amplio grupo de patologías como la miocardiopatía de estrés, la angina microvascular, la embolia coronaria, etc8.

Atendiendo a la etiología y a la tríada de Virchow, el embolismo coronario se relaciona con enfermedades sistémicas que provocan un estado protrombótico y de hipercoagulabilidad[1-3], tal y como sospechamos en nuestro caso 1 (antecedentes de varios episodios de trombosis en otras localizaciones) y ocurre en nuestro caso 2 (neumonía COVID-195-7). Puede producirse por embolismo directo, secundario a iatrogenia, o bien muchos más insólito de forma paradójica a través de un FOP4,5 como ocurrió en nuestro caso 2. Generalmente el IAM embólico ocurre en pacientes más jóvenes y con menos factores de riesgo cardiovascular en comparación con los pacientes afectos de IAM ateroesclerótico, y suelen presentar otras condiciones que favorecen el embolismo como son la fibrilación auricular (nuestro caso 1), miocardiopatía dilatada, enfermedades valvulares, tumores, aneurismas ventriculares, trombos en orejuela izquierda, etc[1,2].

Para el diagnóstico se deben tener en cuenta los criterios de Shibata et al[8], los cuales se dividen en mayores y menores. Los criterios mayores son: presencia de material embólico en las arterias coronarias sin placa ateroesclerótica subyacente, presencia de embolización sistémica concomitante, presencia de embolización en más de una arteria coronaria al mismo tiempo. Los criterios menores son: estenosis coronaria < 25%, evidencia de embolia por otras técnicas tales como resonancia magnética o ecocardiografía, presencia de factores de riesgo (fibrilación auricular, miocardiopatía, enfermedad valvular reumática, prótesis valvular, foramen oval permeable, defectos en el septo auricular, endocarditis, estado de hipercoagulabilidad, antecedentes de cirugía cardiaca). Se considera diagnóstico de embolismo coronario cuando se dan dos criterios mayores, uno mayor y dos menores, o 3 menores. En nuestros dos casos se cumplen tanto criterios mayores como menores para el diagnóstico de embolismo coronario. Finalmente es de gran valor el análisis anatomopatológico del material extraído mediante trombectomía en el cateterismo.

El manejo del IAM de causa embólica no está claramente estipulado. Puede realizarse de forma invasiva con angiografía y extracción mecánica del trombo o bien de manera conservadora con anticoagulación y antiagreagación[1,2]. Para evitar recurrencias se suele pautar anticoagulación, cuya duración dependerá de la etiología. En nuestro caso 1, en contexto de FA con alto riesgo trombótico y un control subóptimo previo del INR, se decidió tratamiento indefinido con un anticoagulante de acción directa (ACOD). Si bien es escasa la evidencia de los ACOD con respecto a la prevención del IAM embólico, el embolismo coronario en pacientes con FA adecuadamente anticoagulados es excepcional[3]. En nuestro caso 2, en contexto del estado protrombótico teóricamente transitorio que supone la infección COVID-19 y presencia de TVP, se pautó anticoagulación oral al menos 6 meses con acenocumarol y cierre percutáneo ambulatorio del FOP. En caso de FOP, su cierre debe considerarse para evitar futuros eventos embólicos[4,5].

Como conclusión, el IAM embólico es una entidad poco frecuente que debe sospecharse, asociada a estados protrombóticos y patologías predisponentes bien definidas. Es fundamental realizar un manejo adecuado en función de la etiopatogenia subyacente para evitar eventos tromboembólicos recurrentes.

Consideraciones éticas: Se han seguido los protocolos del centro de trabajo sobre tratamiento de la información de los pacientes, sin incluir datos personales. No se han presentado conflictos éticos en la elaboración del artículo.

BIBLIOGRAFÍA

1 *Raphael CE, Heit JA, Reeder GS, Bois MC, Maleszewski JJ, Tilbury RT, et al. Coronary Embolus. JACC Cardiovasc Interv. 2018; 11:1 72-80*

2 *Lacey MJ, Raza S, Rehman H, Puri R, Bhatt DL, Kalra A. Coronary Embolism: A Systematic Review. Cardiovasc Revasc Med. 2020 Mar; 21:367-374.*

3 *Belkouche A, Yao H, Putot A, Chagué F, Rochette L, Danchin N, et al. The Multifaceted Interplay between Atrial Fibrillation and Myocardial Infarction: A Review. J Clin Med. 2021 Jan 7; 10:198-213.*

4 *Hakim FA, Kransdorf EP, Abudiab MM, Sweeney JP. Paradoxical coronary artery embolism - a rare cause of myocardial infarction. Heart Views. 2014 Oct-Dec; 15:124-126*

5 *Alenezi AR, Alanbaei M, Abouelenein I. Acute Myocardial Infarction Secondary to Paradoxical Embolism. Eur J Case Rep Intern Med. 2020 Oct; 7*

6 *Capaccione KM, Leb JS, D'souza B, Utukuri P, Salvatore MM. Acute myocardial infarction secondary to COVID-19 infection: A case report and review of the literature. Clin Imaging. 2021 Apr; 72:178-182.*

7 *Kumar N, Verma R, Lohana P, Lohana A, Ramphul K. Acute myocardial infarction in COVID-19 patients. A review of cases in the literature. Arch Med Sci Atheroscler Dis. 2021 Sep 20;169-175*

8 *Shibata T, Kawakami S, Noguchi T, Tanaka T, Asaumi Y, Kanaya T, et al. Prevalence, Clinical Features, and Prognosis of Acute Myocardial Infarction Attributable to Coronary Artery Embolism. Circulation. 2015; 132: 241-50.*

Sociedad Aragonesa de Cardiología